JIFA 2016
Exploration des vaisseaux et des structures de voisinage : l'exemple du STTB

Dr Bruno ANASTASIE
Résidence « Le Domaine du Bois Fleuri »
11 Chemin des vieilles postes
91000 Evry
DIU Lasers Médicaux (Pitié-Cochin.Paris V)
brunoana@wanadoo.fr

Aspects cliniques

Signes neurologiques : 90 %

Douleurs, paresthésies, douleurs fulgurantes, atrophie musculaire (hypothénar ++) aggravées par la rétropulsion, le sommeil, le port de charges, travaux les bras levés, Rarement permanentes

Céphalées postérieures → Arnold, Hémicrânies

Hyper-réactivité sympathique, sudation, sensation de chaud/froid des mains → Algodystrophie

Lourdeur du MS, altération des gestes → atrophie hypothénarienne et thénarienne,

Sd Plexique haut (scalènes) : douleur antéro-latérale du cou, thorax supérieur, mâchoire, auriculaire, inter scapulo-vertébrale en arrière, trapèze, deltoïde, partie externe du bras (C5-C6)

Sd Plexique bas (costo-claviculaire) : douleurs creux-sus claviculaire, sous-claviculaire et axillaire (partie postérieure), face interne du bras → IV et V èmes doigts (C8-D1)

Sd du canal carpien : 35 % des cas, confondus avec le STTB (malades opérés sans amélioration → STTB)

Aspects cliniques

Signes Artériels : 30 %

- Douleurs et fatigabilité à l'effort
- Syndrome de Raynaud asymétrique, touchant certains doigts, doigts bleus, sensation de bras mort → IF 11 % des cas
- Ischémie sus-aigüe (anévrysme avec emboles), nécrose digitale

Signes veineux : 15 %

- Œdème mains et des doigts (face dorsale +++)
- Dilatations veineuse
- Cyanose
- Thrombose d'effort, à la ponction (anesthésiques)

Signes lymphatiques : œdème, pachydermie, infections (thrombose)

Aspects cliniques

- **Facteurs aggravants :**
- Anomalies osseuses, musculaires, ligamentaires aponévrotiques, trauma cervicaux, fracture claviculaire
- Sports : musculation à forte charges, combat, traction MS (moto, parapente, équitation, ski nautique..), volley-ball, tennis, parapente
- Profession : (pas de reconnaissance en maladie professionnelle) port de charges lourdes, menuiserie et fenêtres, rayonnage, magasiniers, peintres, traction de palettes (évaluer le poids des charges)
- Traitements hormonaux, décontracturants (benzodiazépine++)

MUSCLES OUVREURS DEFILE
Kiné ++

- Grand dentelé
- Trapèzes
  (supérieur et moyen)
- Rhomboïde
- Sterno-cléido-mastoïdien
- Angulaire

MUSCLES FERMEURS DEFILE

- Scalènes antérieurs et moyen (musculation ++)
- Sous-clavier
- Petit pectoral
- Grand pectoral
- Grand dorsal

Aspects cliniques

Epaules pseudo-athlétiques

Epaules athlétiques

Anomalies anatomiques

Musculo-ligamentaires :

- Scalènes antérieurs, moyen, sous-clavier
- Ligament inter-scalénique, scalène accessoire
- Ligament costo-pleural, costo-costal
- Cordon fibreux : côte cervicale, apophysomégalie C7, agénésie C1

Osseuses :

- Côte cervicale
- Apophysomégalie C7
- Anomalie C1
- Anomalie claviculaire
- Anomalie du rachis
- Synsotoses C1-C2

Anomalies anatomiques

Musculo-ligamentaires :

- Scalènes antérieurs, moyen, sous-clavier
- Ligament inter-scalénique, scalène accessoire
- Ligament costo-pleural, costo-costal
- Cordon fibreux : côte cervicale, apophysomégalie C7, agénésie C1

Osseuses :

- Côte cervicale
- Apophysomégalie C7
- Anomalie C1
- Anomalie claviculaire
- Anomalie du rachis
- Synsotoses C1-C2

Anomalies anatomiques

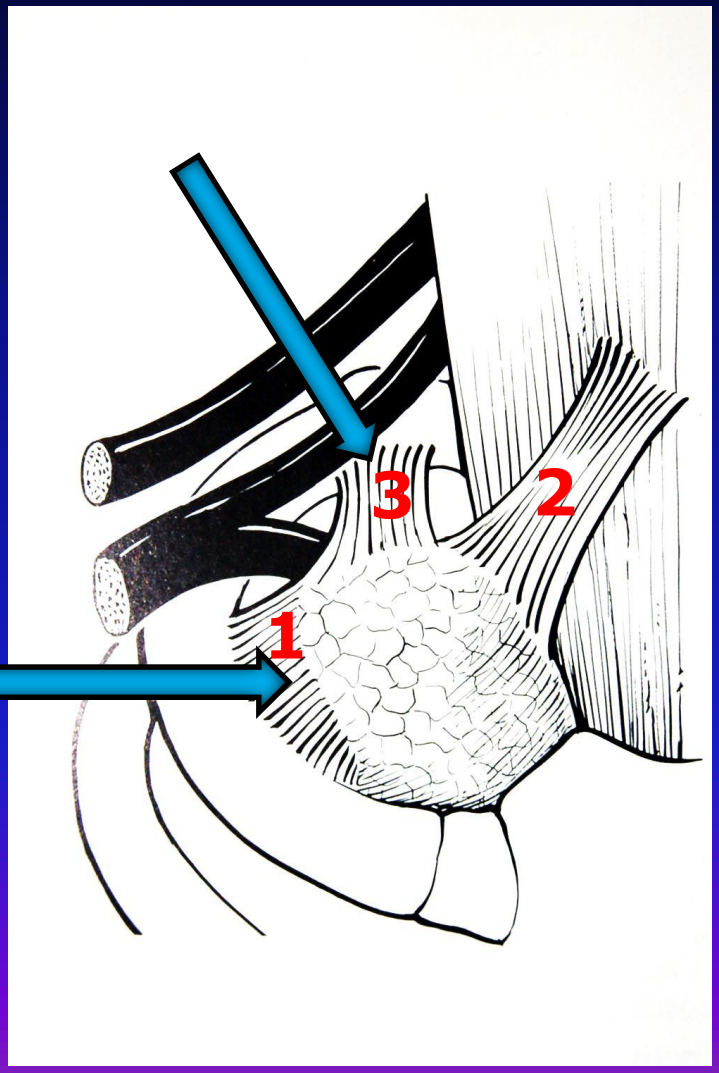

Diaphragme thoraco-cervical :
Entre ligament vertebro-pleural (2) et les ligaments costo-costal (3) ou tranverso-costal (1) qui « cravatent » la racine D1

Anomalies anatomiques

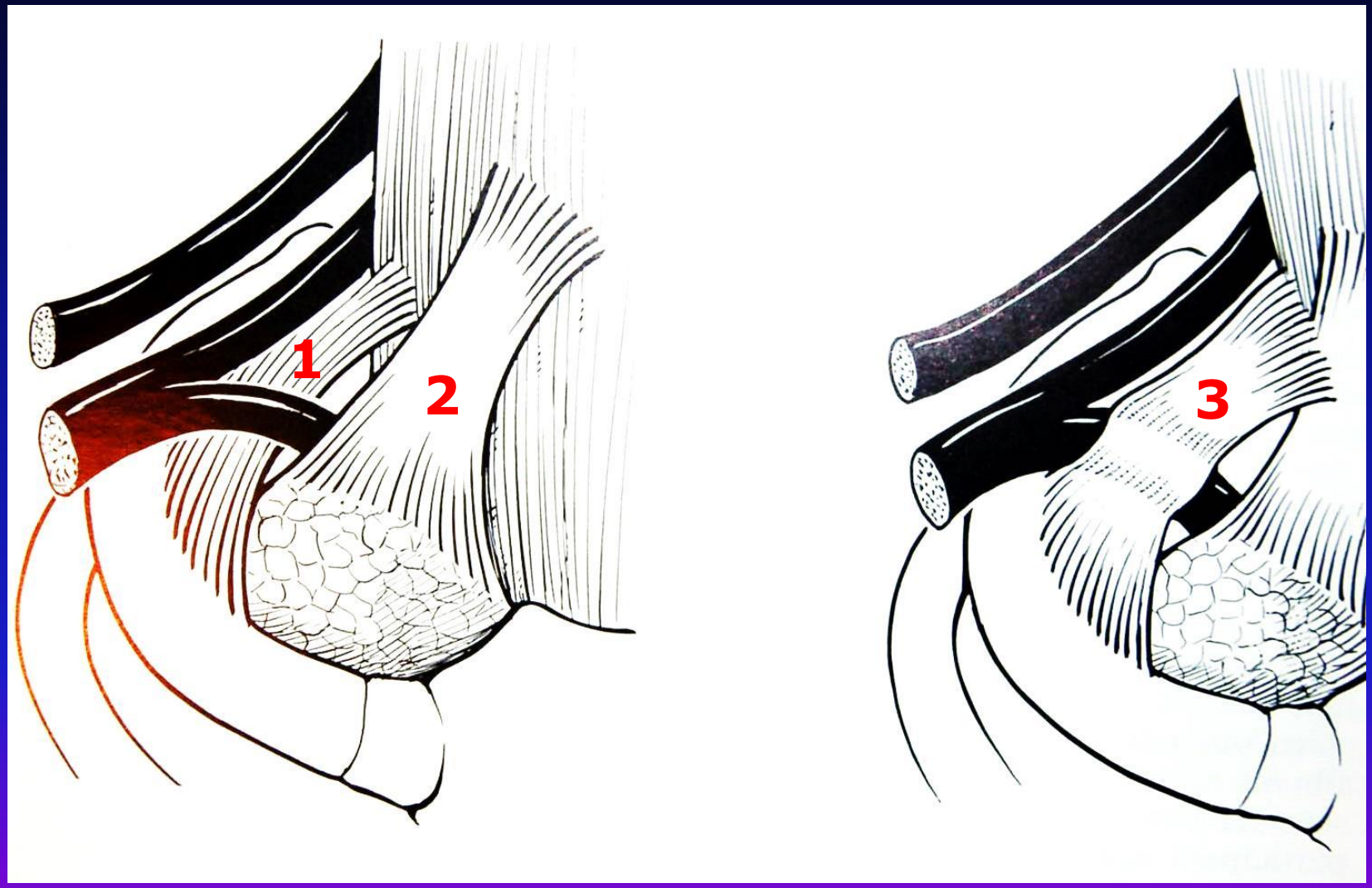

Pince de D1 par un gros ligament transverso-costal (1) et vertébro-pleural (2) ou un ligament transverso-costo-costal (3)

Anomalies anatomiques

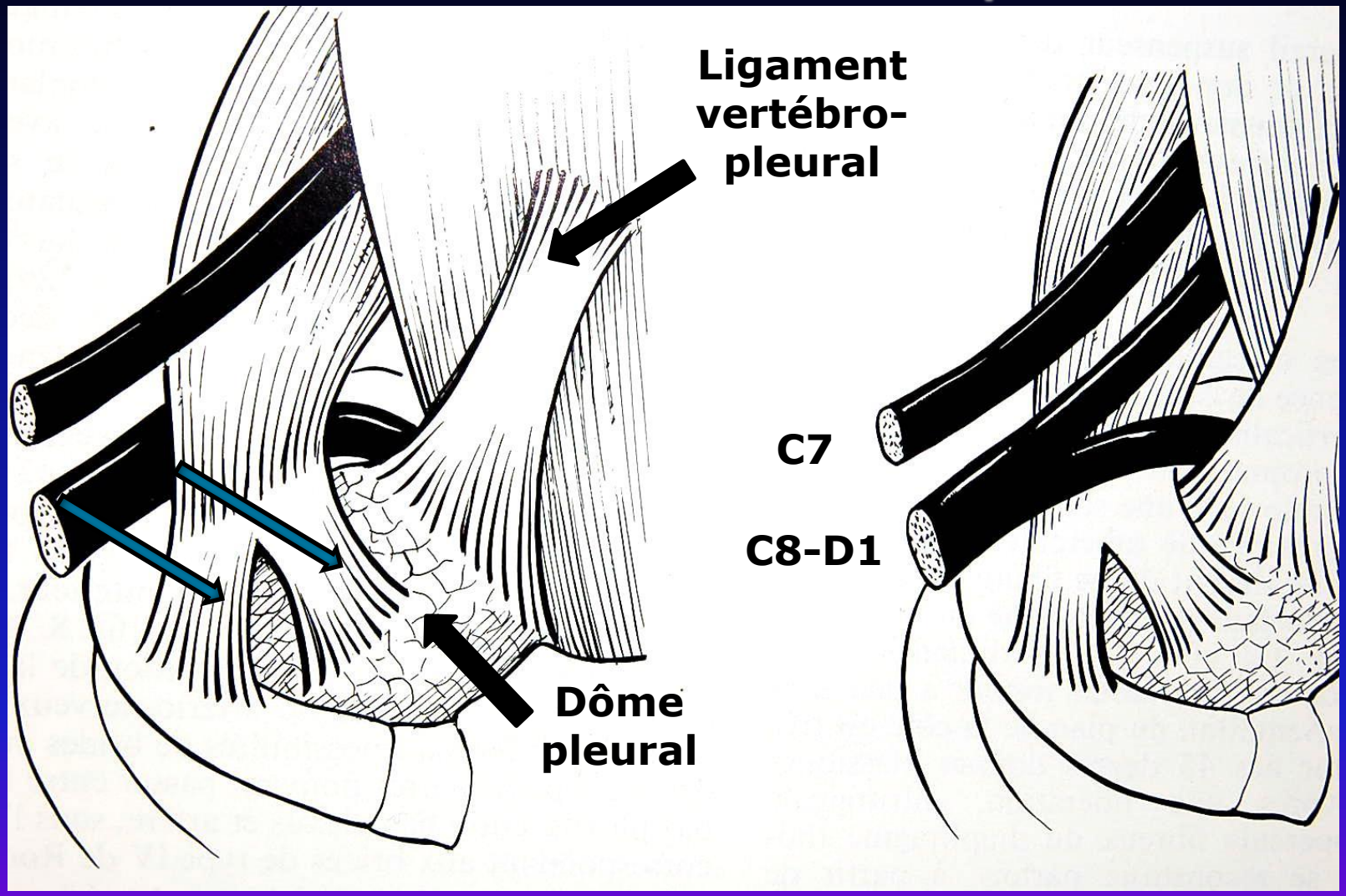

(G): Petit scalène passant entre C7 et D1 ⟹ insertion dôme pleural
(D): Petit scalène passant derrière le plexus inférieur avec surélévation du billot costal pour C8-D1

Anomalies anatomiques

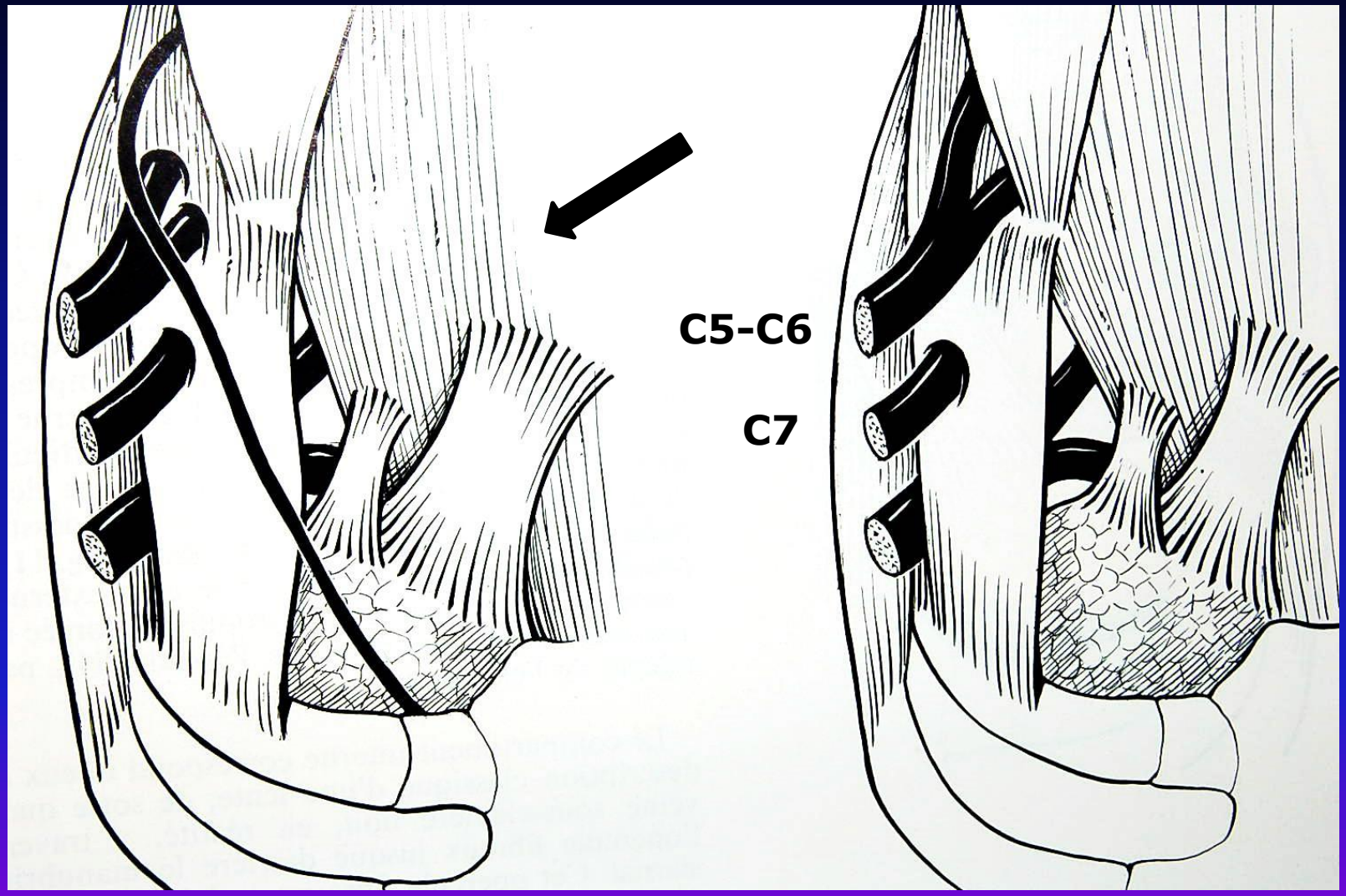

(G): Perforation du scalène antérieur par C5-C6 et C7 (plan phrénique)
(D): C5-C6 en avant du scalène antérieur et perforation C7

Anomalies anatomiques

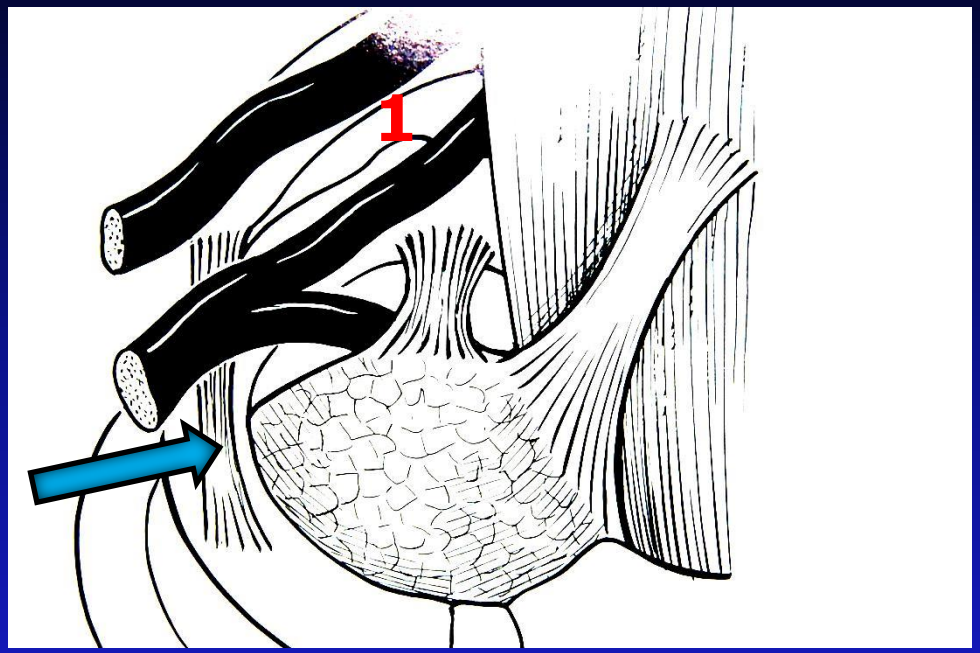

Côte cervicale ou apophysomégalie C7 (1) :
Bride de type I ou II de Roos

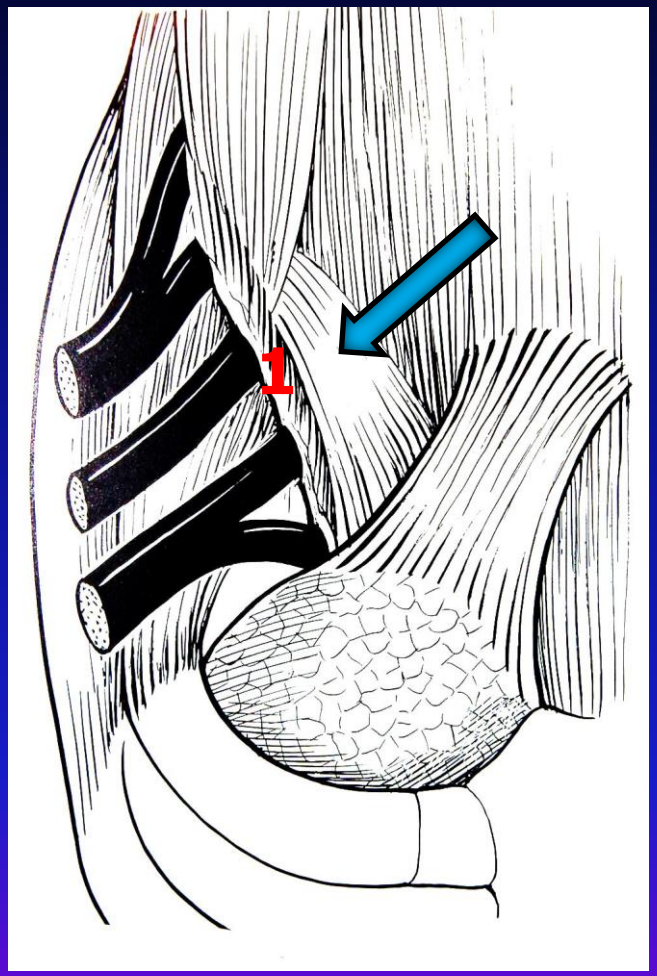

Intrication scalène antérieur réséqué (1) : autres scalènes, long du cou , droit antérieur

Anomalies anatomiques

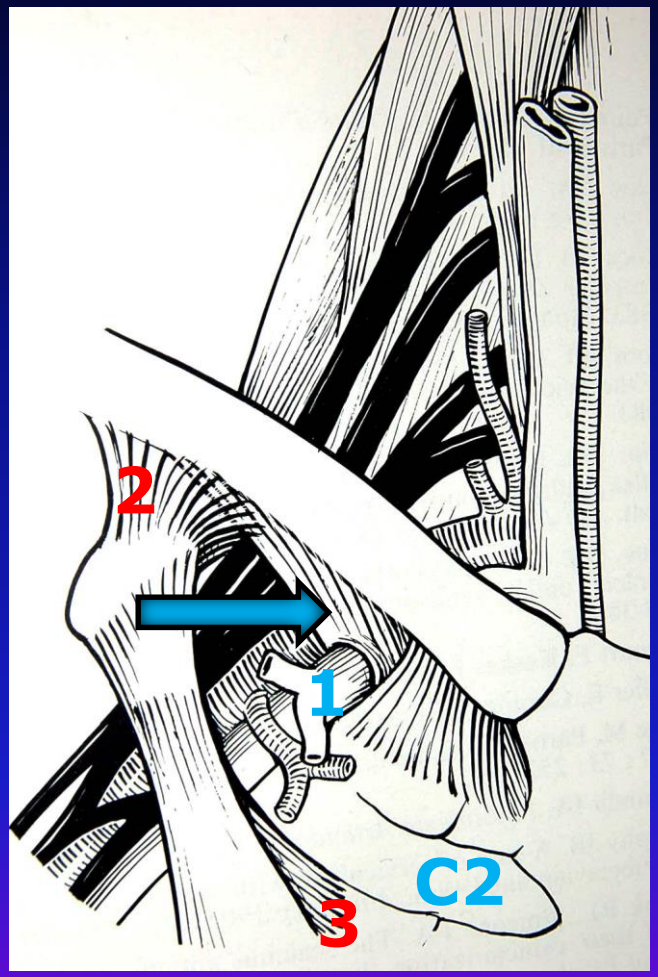

Muscle sous clavier perforé par la VSCD (1) :

Insertions hautes du muscle sous-clavier confondues avec le ligament coraco-claviculaire médial **(2)**. Ce ligament partage des fibres avec le tendon coracoïdien du petit pectoral qui émet un chef anormal vers C2 **(3)**.

Anomalies anatomiques osseuses
Pseudarthrose claviculaire

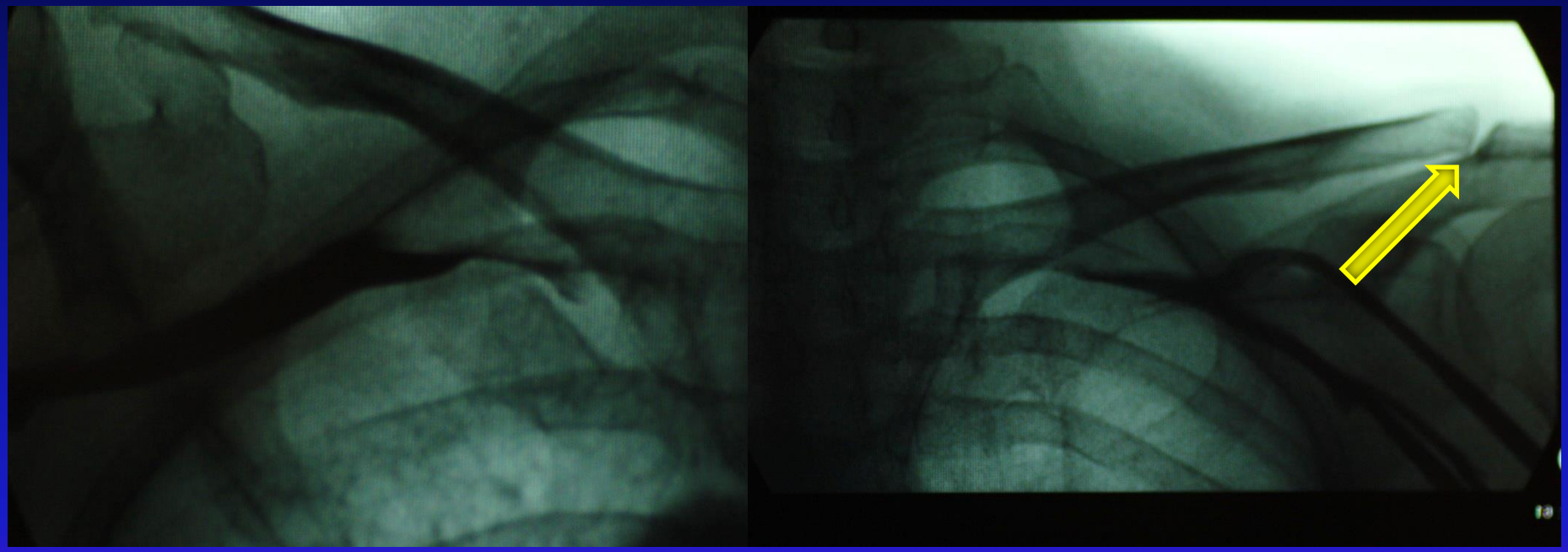

Anomalies anatomiques osseuses

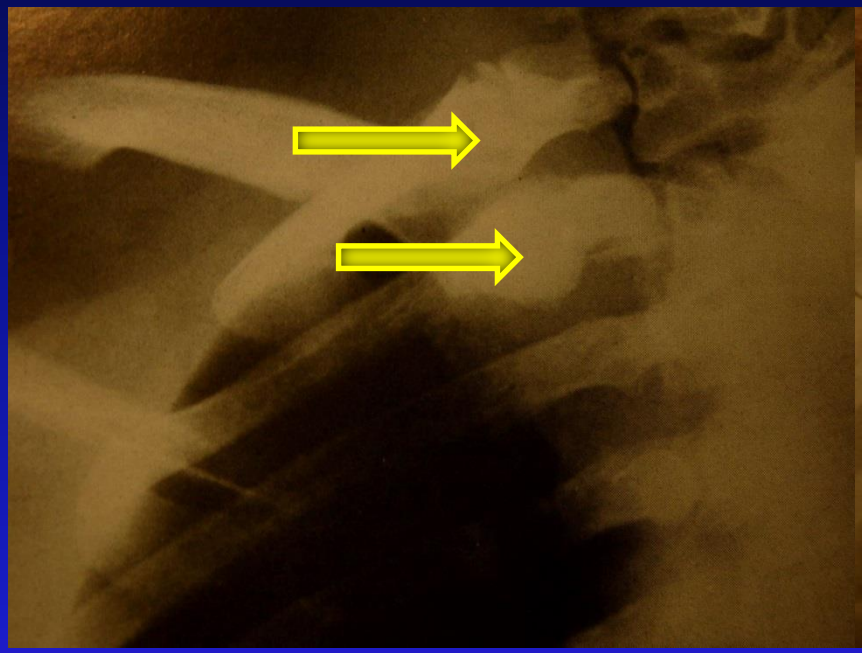

Fracture C1-C2 (exostose)

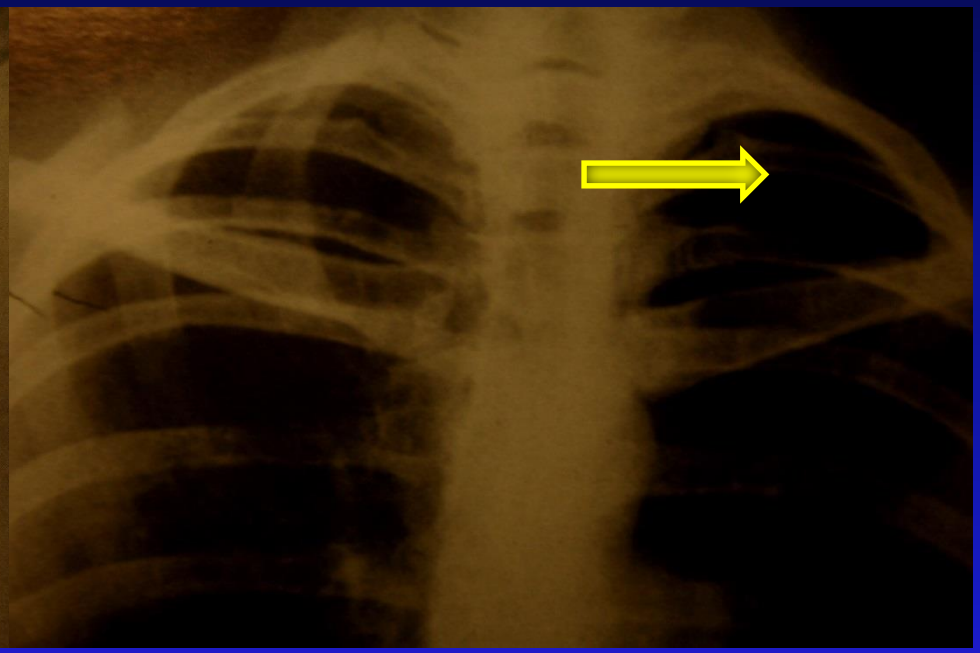

Agénésie C1 G

Anomalies anatomiques osseuses
Apohysomégalie C7

Anomalies anatomiques osseuses
Apohysomégalie C7 ou agénésie C1 ?
Compter les côtes ++

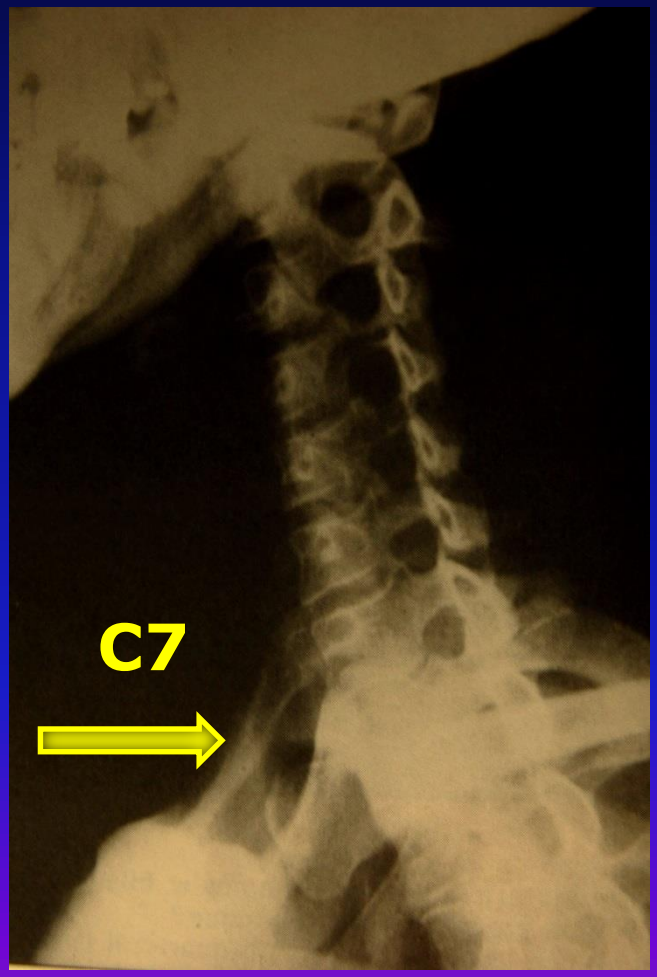

Anatomie du plexus brachial

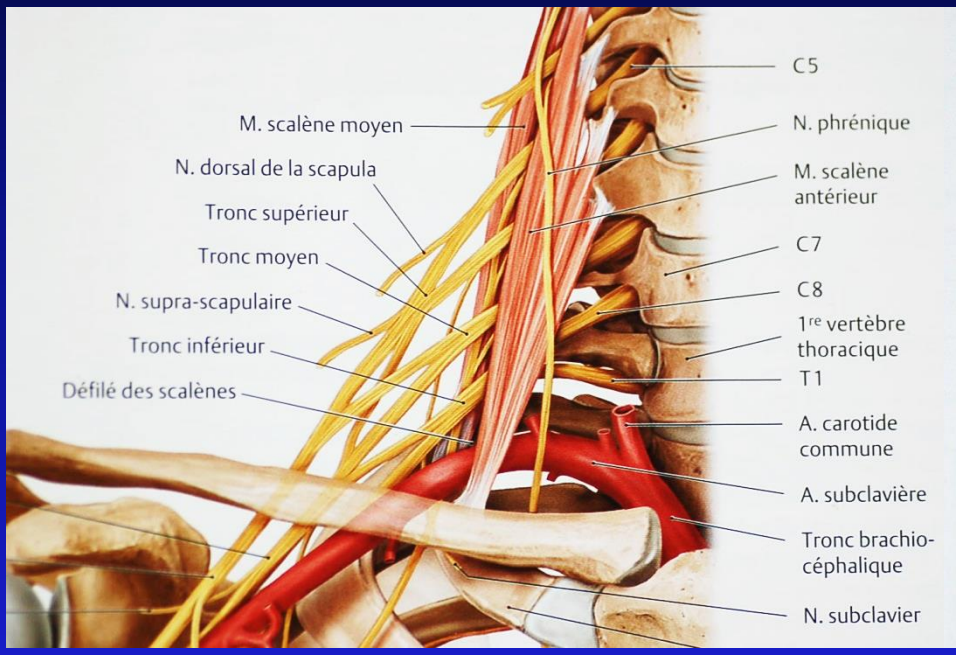

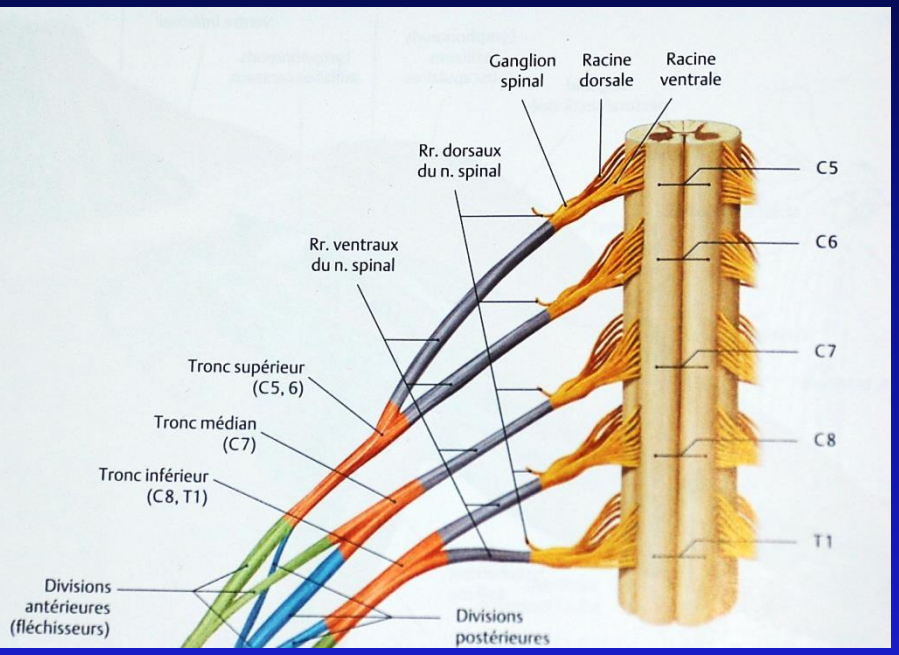

Anatomie du plexus brachial

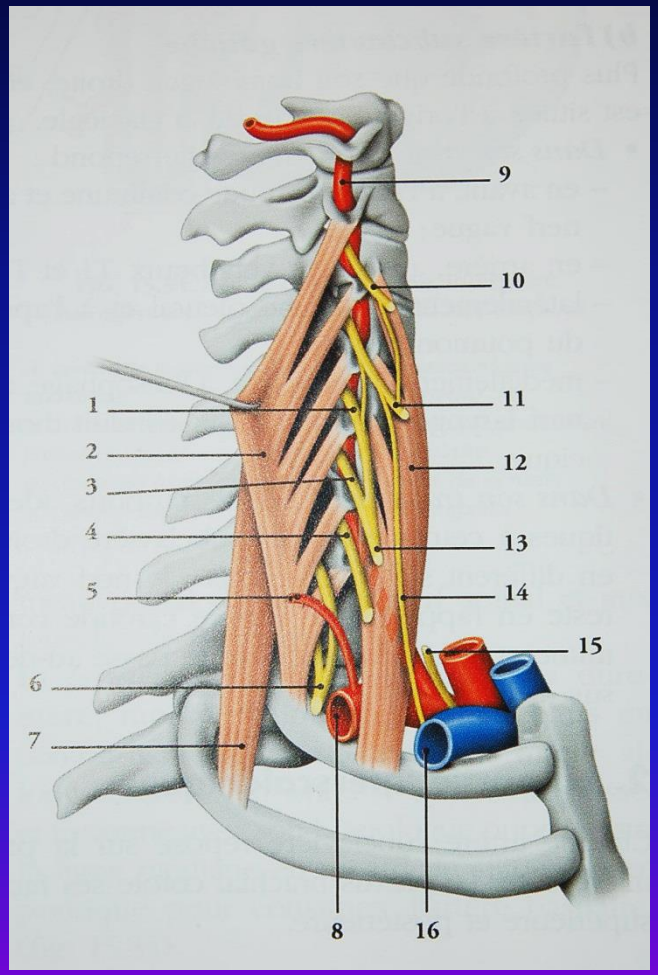

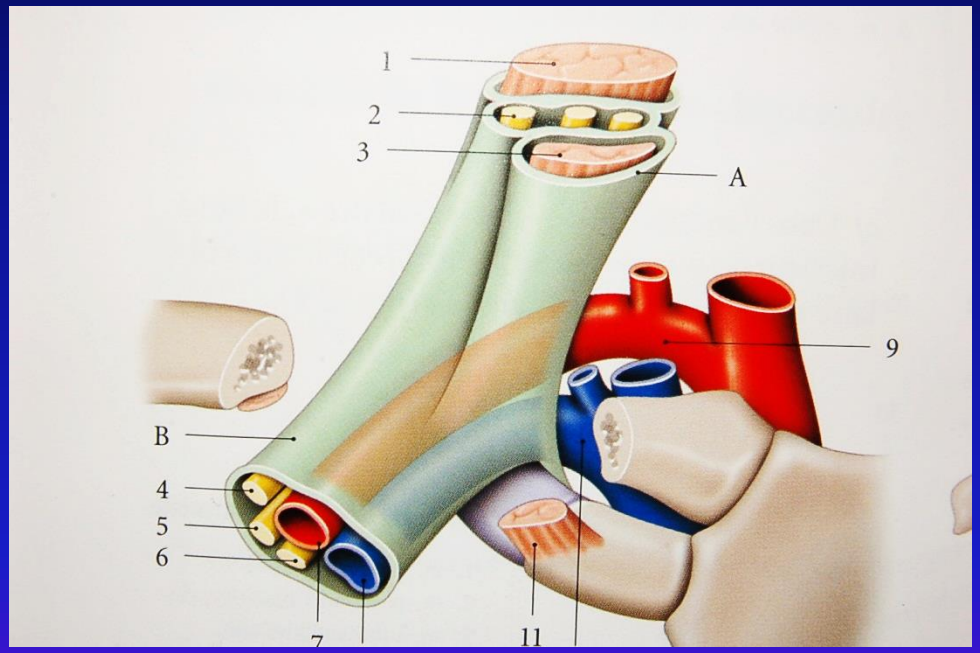

Anomalies Faisceaux

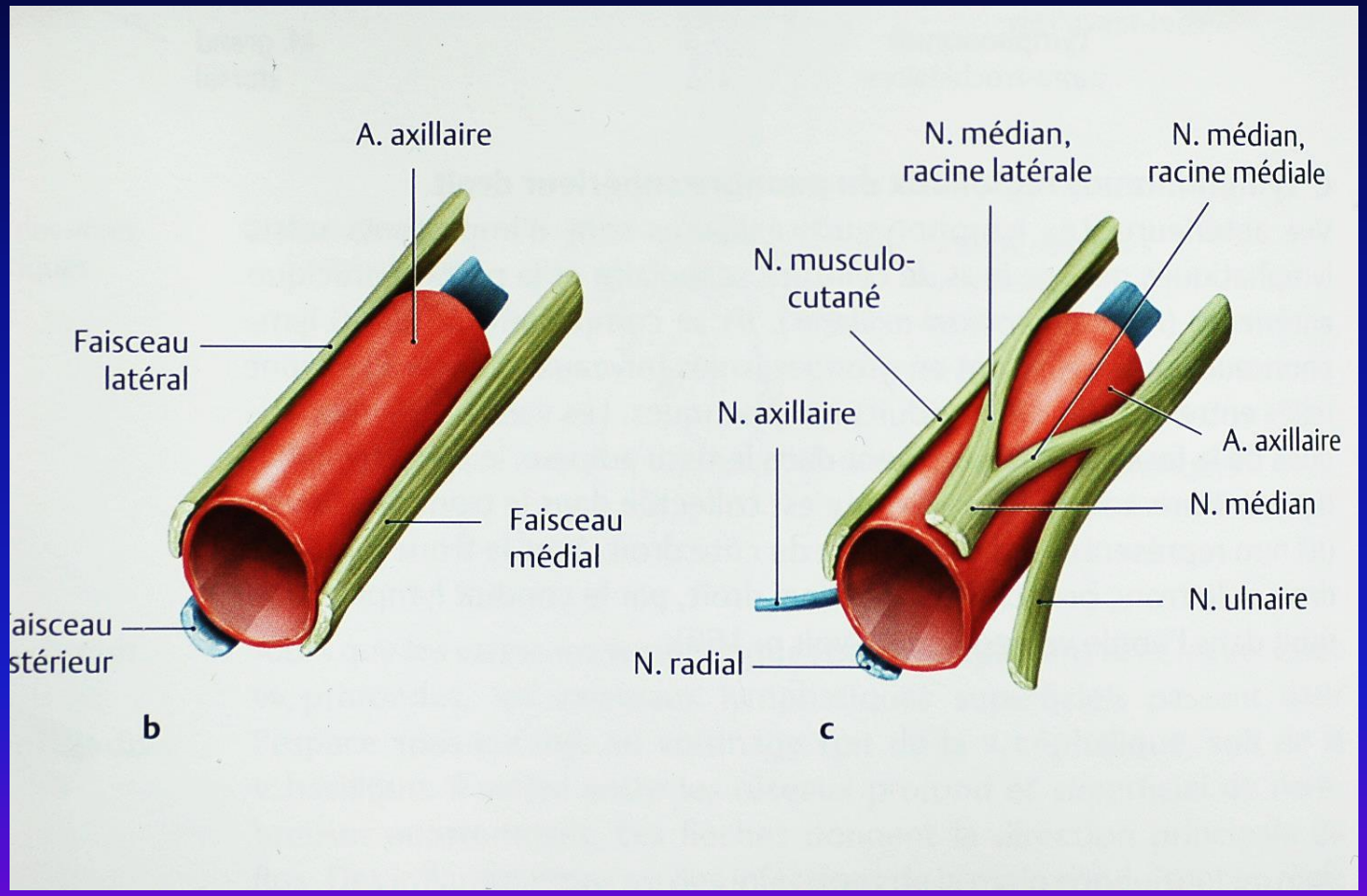

Examen écho-Doppler

- Artère sous-clavière basale : anglé réglé, valeur de référence (0,5-1,5 m/s): sténose → Pourcelot
- Veine sous-clavière basale : vitesse, modulation, morphologie (< 0,5 ms)

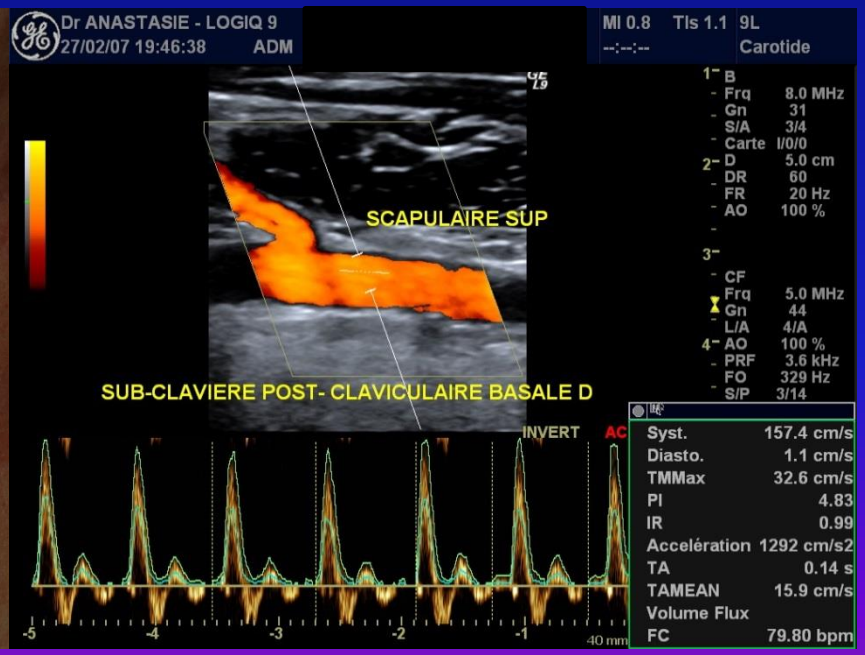

Epreuves dynamiques
Mouvements actifs +++
Vaisseaux et nerfs

Patient debout, de profil, bras détendus, opérateur à gauche du patient (droitier), surveiller le patient ++

Manœuvre d'Eden : rétropulsion bilatérale simultanée

•Défilé pectoral

Manœuvre de Wright (chandelier) :

•Abduction (90° +++ → 150-180°), Degré d'abduction noté

•Rétropulsion (45 °) → Syndrome d'hyperabduction ++

Manœuvre de Calb et Roth (Scalène Moyen) :

•Wright + Rotation controlatérale + inspiration bloquée → Flux expiratoire (levée sténose, effet paradoxal expiratoire)

Manœuvre d'Adson (Scalène antérieur) : idem avec rotation homolatérale de la tête

Epreuves dynamiques
Mouvements actifs +++

Flux post-ischémique : fin d'épreuve, bras détendus, vitesse ASC, Index de résistance, durée mesure du temps sur l'horloge de l'échographe → degré de compression

Manoeuvre du petit pectoral : antépulsion, opposition contrariée des deux mains

Hauteur de division radio-ulnaire : anomalies anatomiques

Etude des scalènes (Antérieurs et Moyens), plexus brachial : bras détendus au repos

Etude du nerf médian

Epreuves dynamiques
Mouvements actifs +++

Flux post-ischémique : fin d'épreuve, bras détendus, vitesse ASC, Index de résistance, durée mesure du temps sur l'horloge de l'échographe → degré de compression

Manoeuvre du petit pectoral : antépulsion, opposition contrariée des deux mains

Hauteur de division radio-ulnaire : anomalies anatomiques

Etude des scalènes (Antérieurs et Moyens), plexus brachial : bras détendus au repos

Etude du nerf médian

Veine sous-clavière

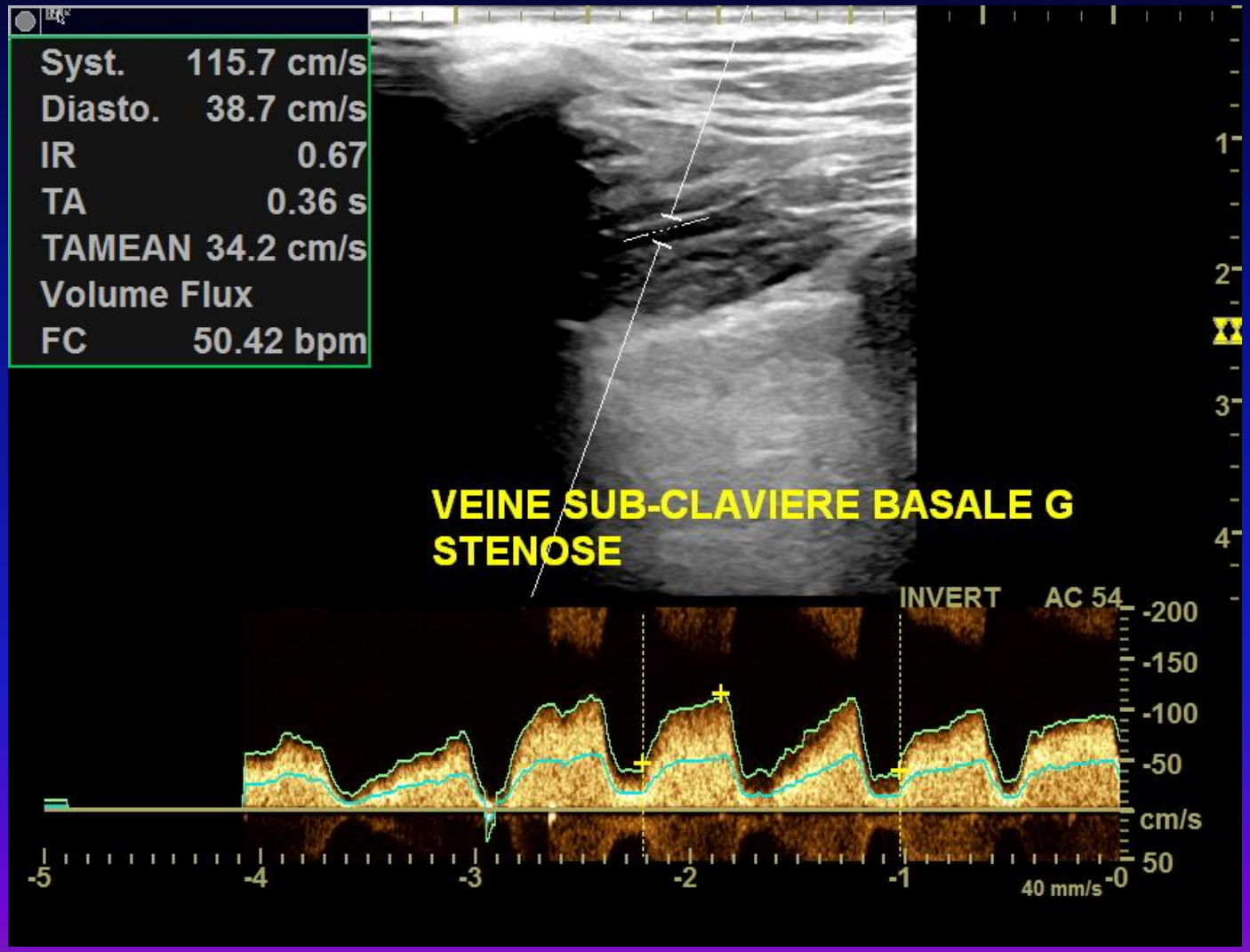

Veine sous-clavière : thrombose

Veine sous-clavière (TV)
Cyanose du MSD

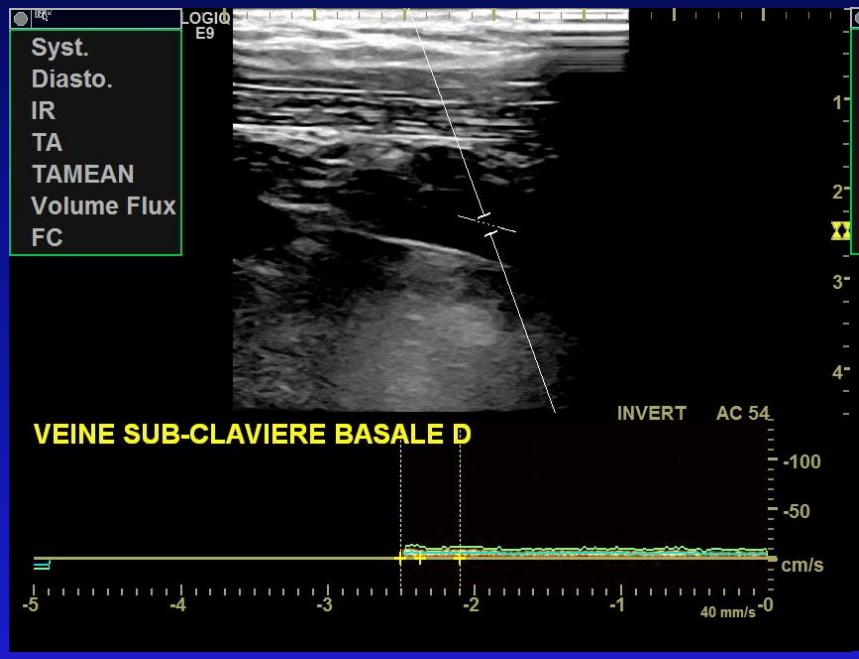

Démodulation

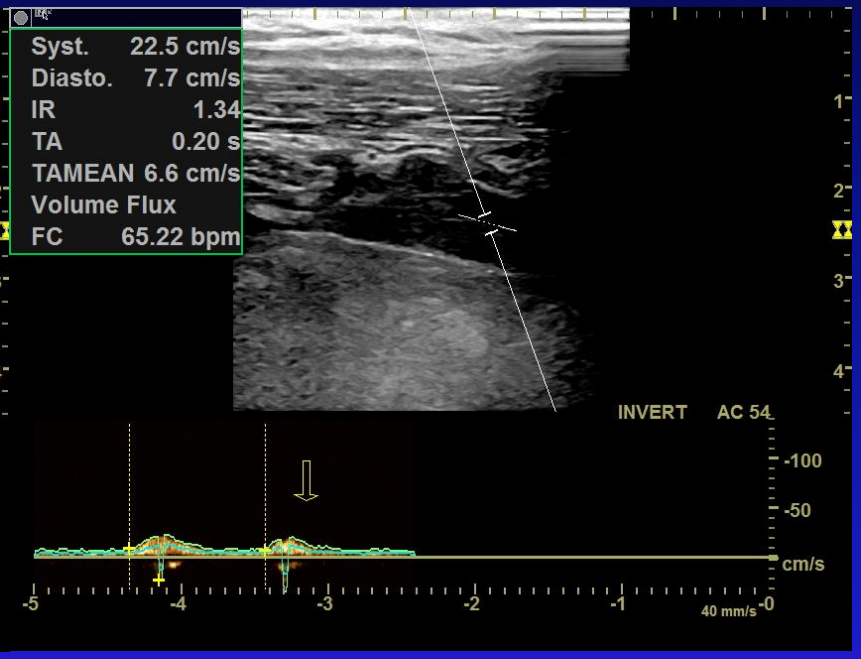

Chasse veineuse amortie

Veine sous-clavière

Coudure sur l'arc moyen de la première côte
Phléboscan

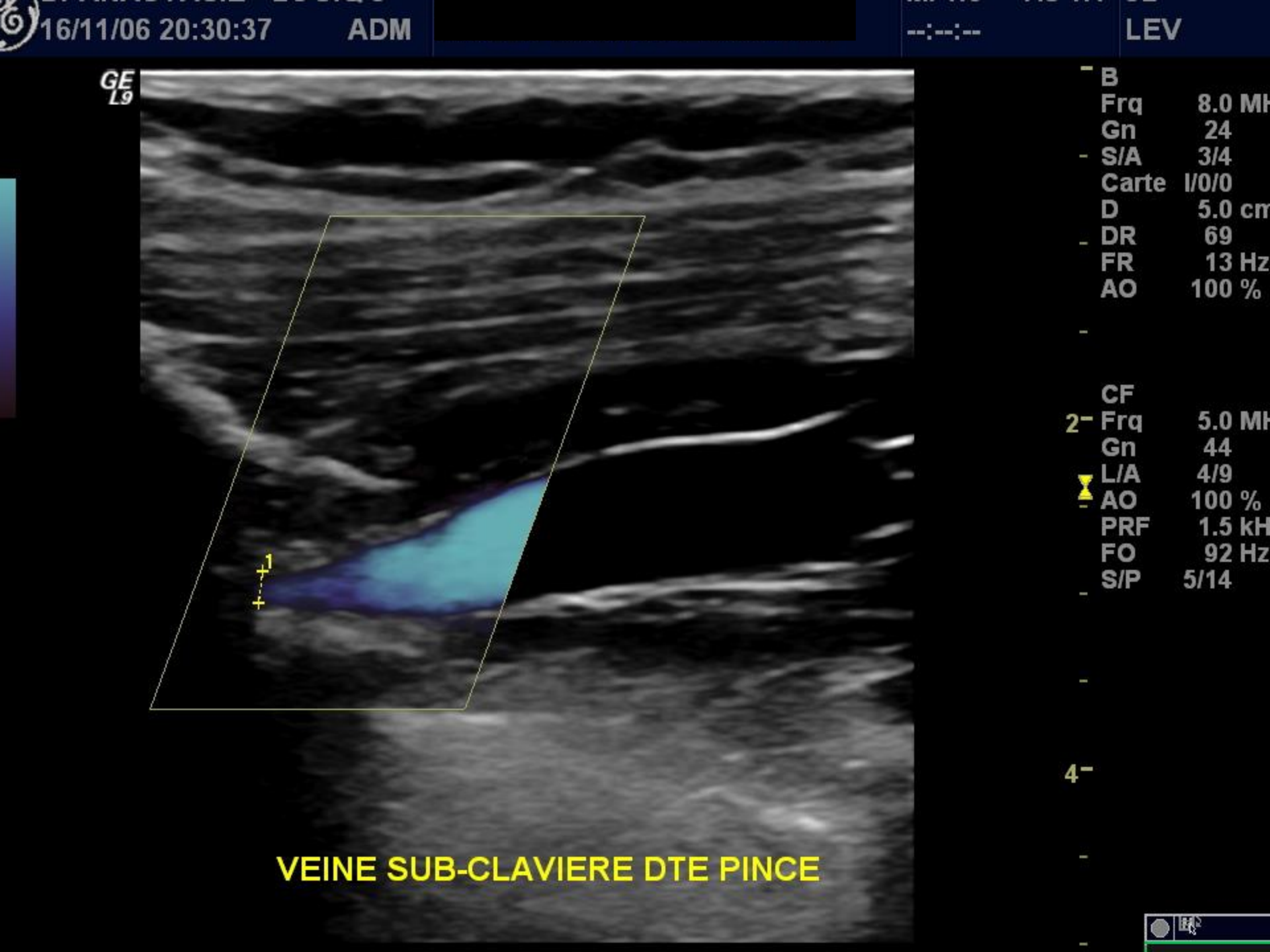
16/11/06 20:30:37
ADM
--:--:--
LEV
GE
L9
B
Frq 8.0 MH
Gn 24
S/A 3/4
Carte I/0/0
D 5.0 cm
DR 69
FR 13 Hz
AO 100 %
CF
Frq 5.0 MH
Gn 44
L/A 4/9
AO 100 %
PRF 1.5 kH
FO 92 Hz
S/P 5/14
VEINE SUB-CLAVIERE DTE PINCE

Eden : Défilé pectoral

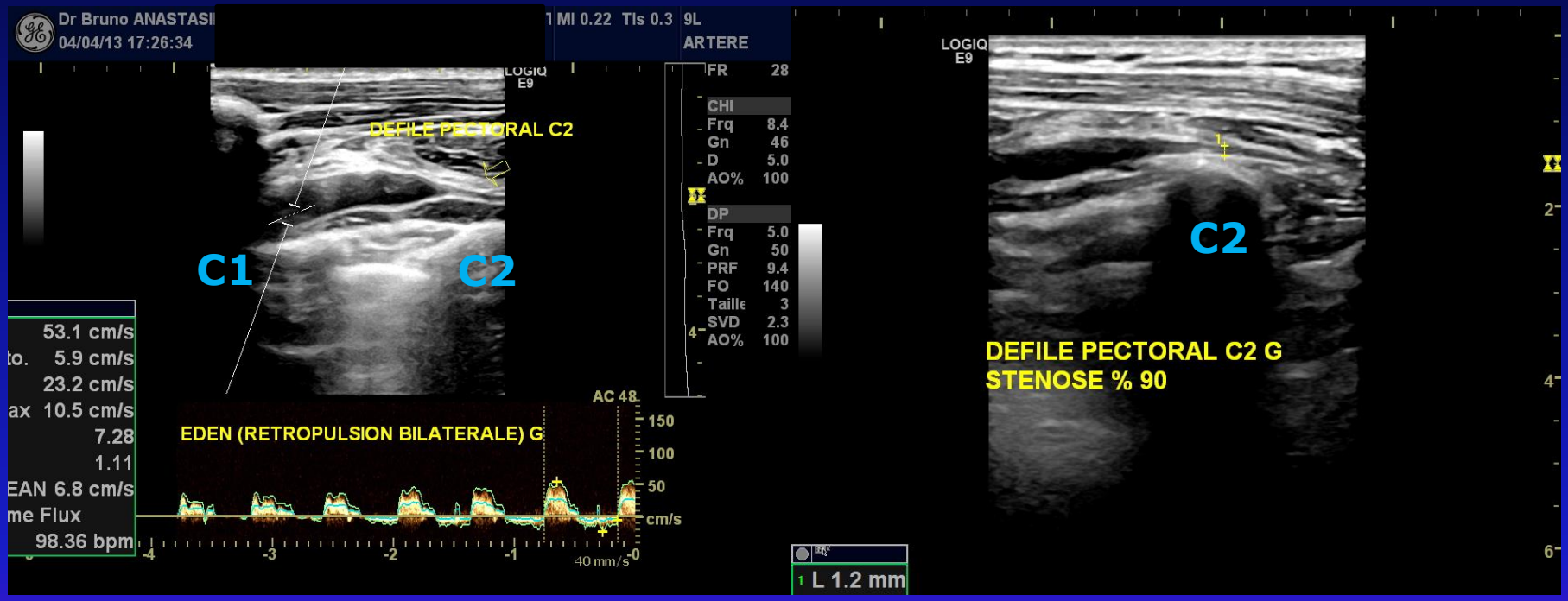

Eden : Défilé pectoral

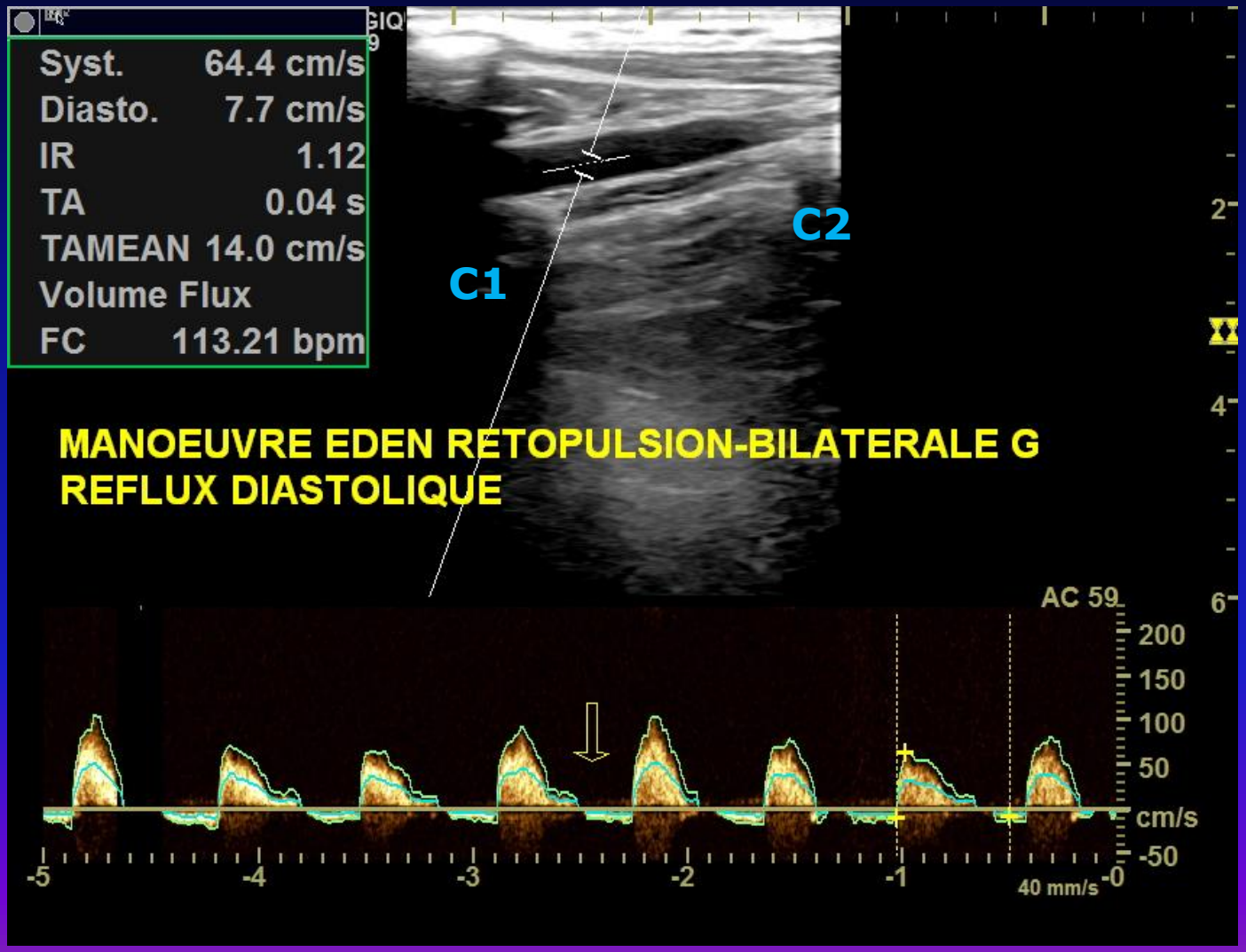

Eden : Défilé pectoral

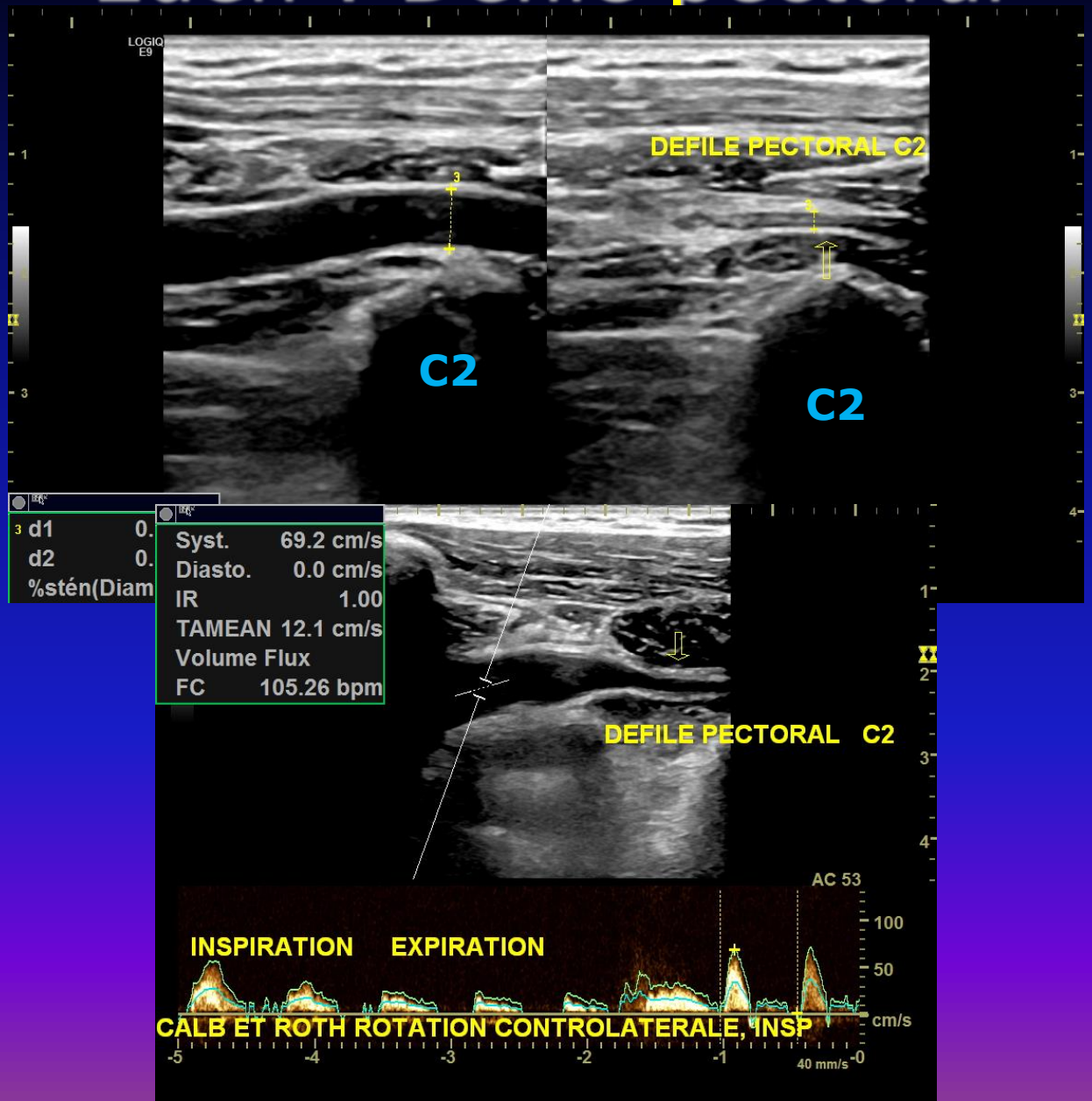

Wright
Syndrome d'hyperabduction

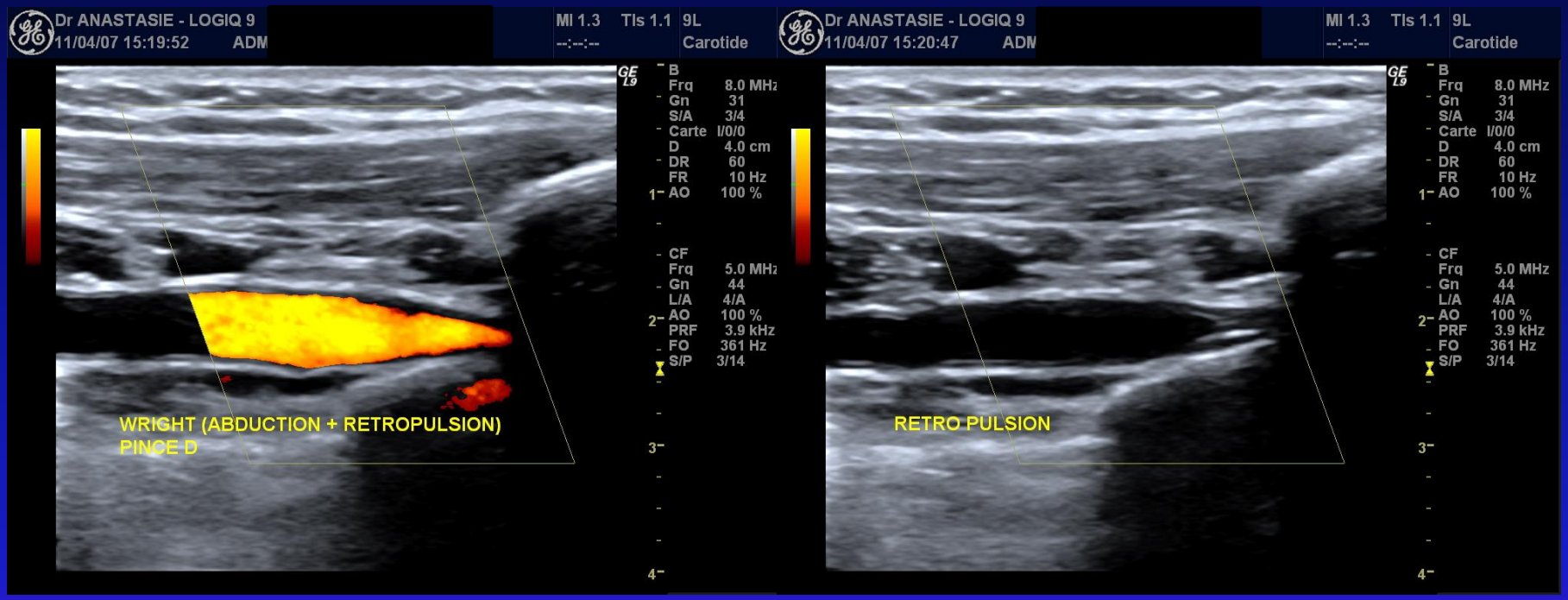

La rétropulsion marque l'occlusion de l'ASCD
On note le degré d'abduction pour obtenir l'occlusion

Wright
Syndrome d'hyperabduction

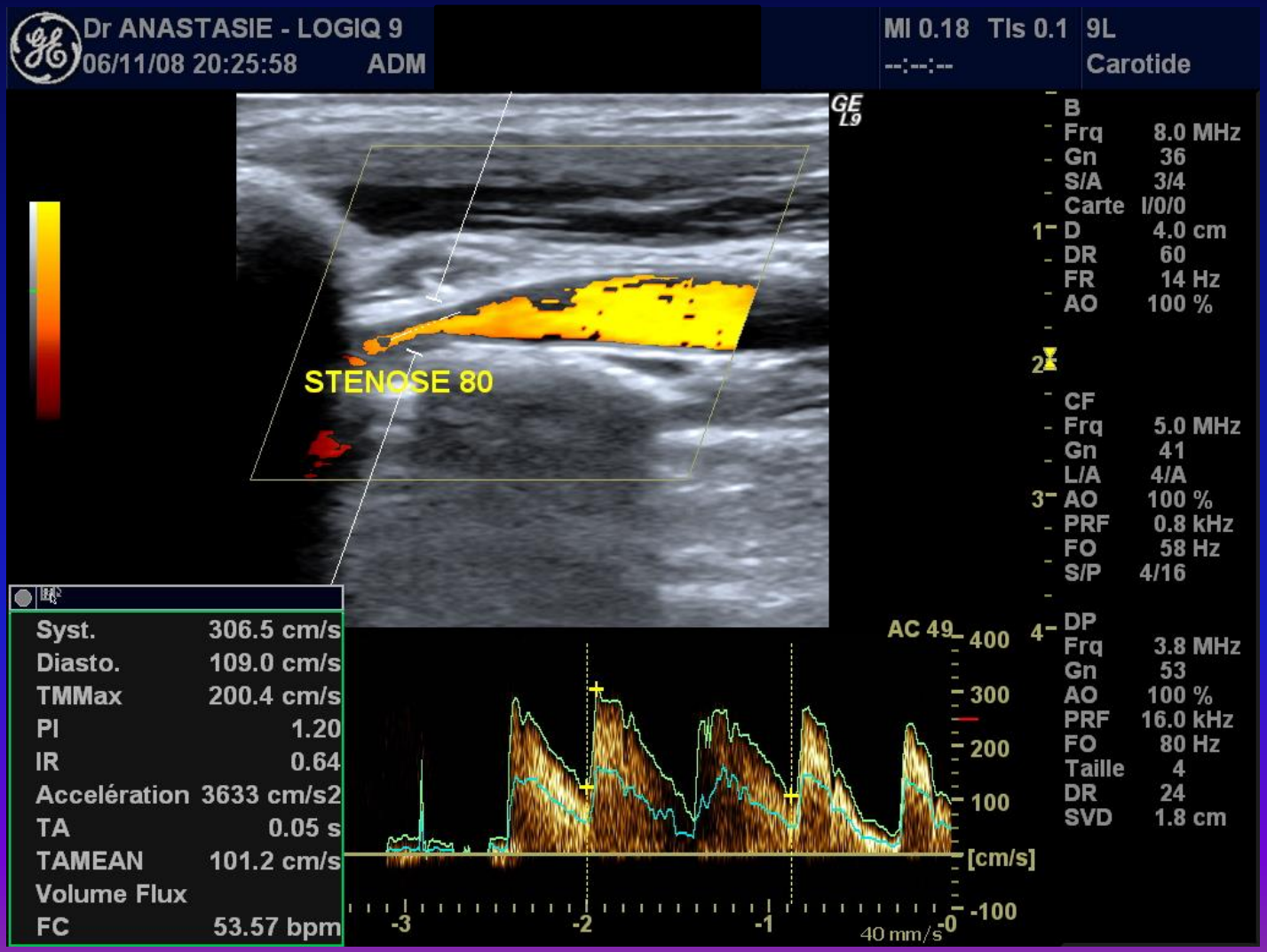

Calb&Roth
Abduction 90°+Rétropulsion+ Inspiration profonde bloquée +rotation controlatérale

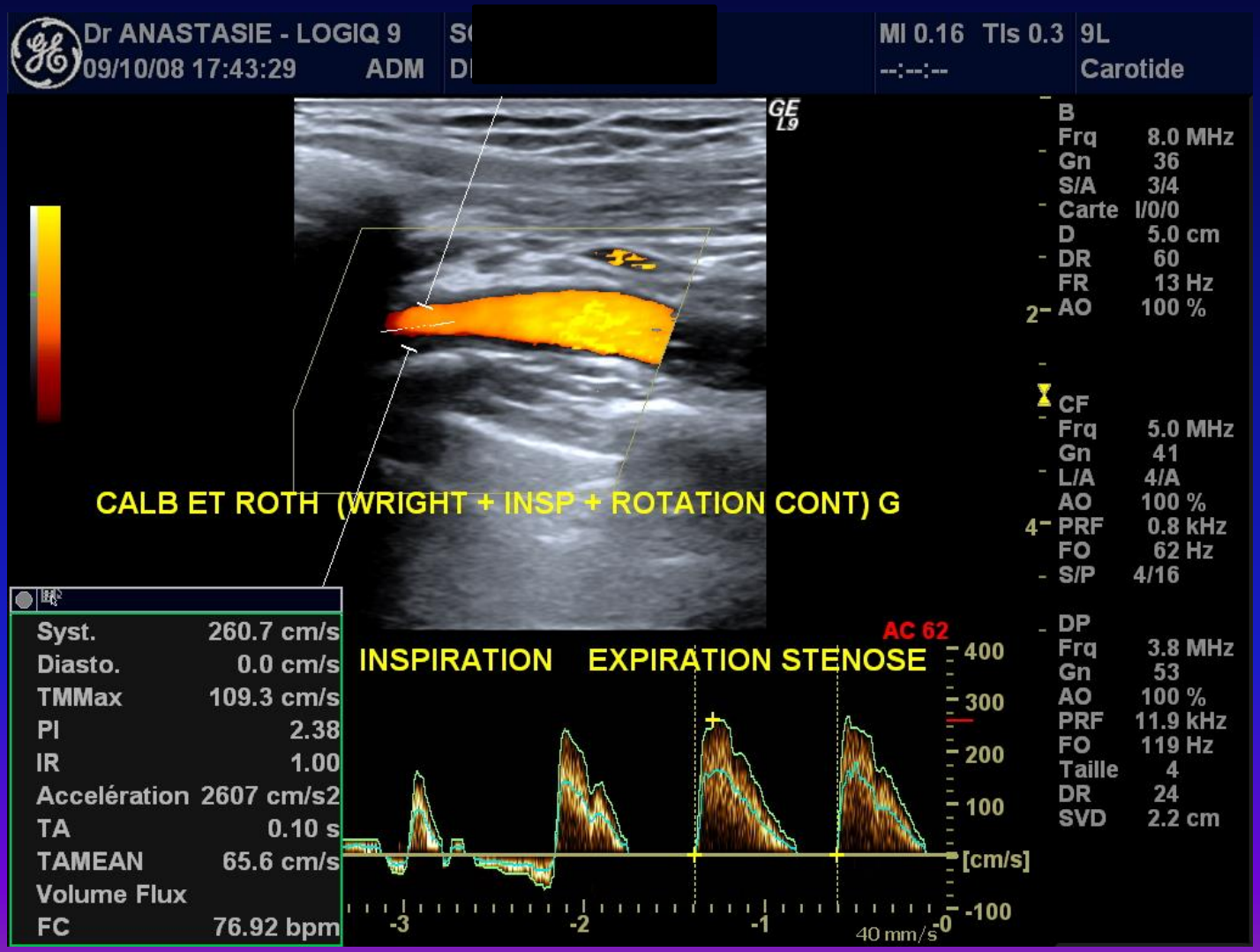

Vitesse, Degré de dispersion spectrale (Pourcelot)

Calb&Roth
Abduction 90°+Rétropulsion+ Inspiration profonde bloquée +rotation controlatérale

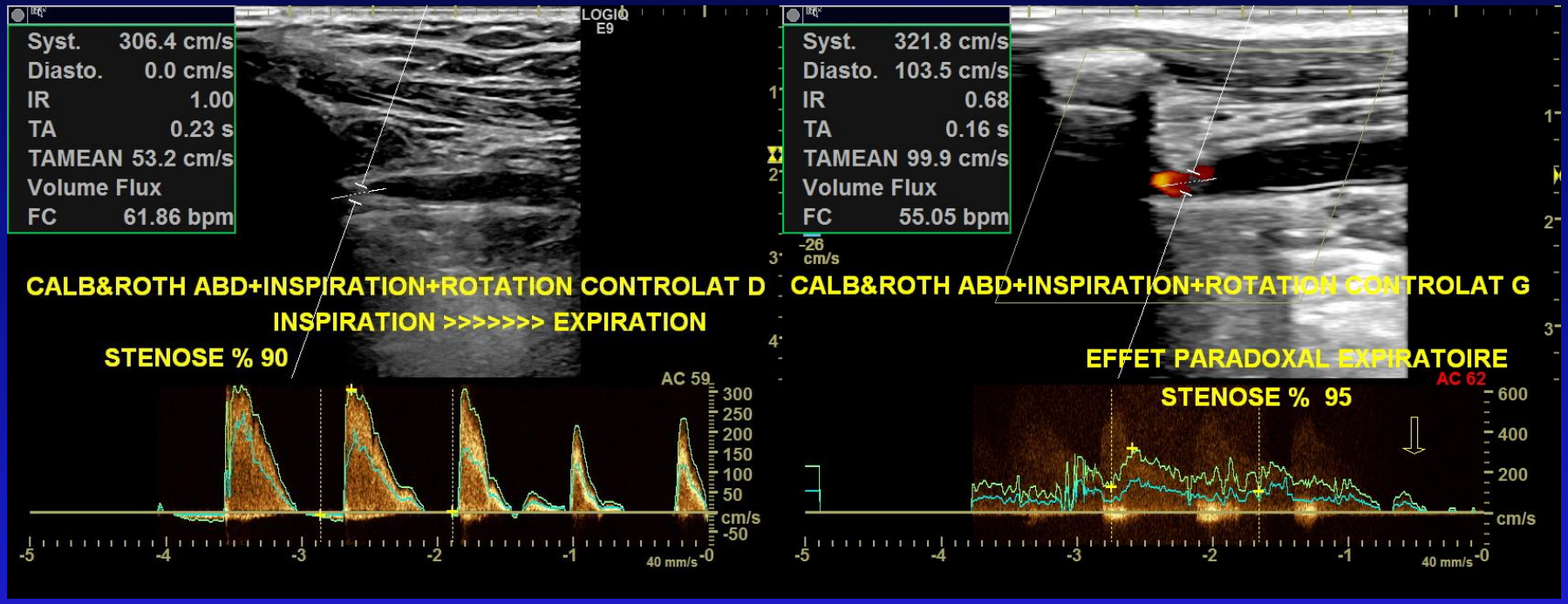

Diminution expiratoire

Effet paradoxal : aggravation expiration

Calb&Roth
Abduction 90°+Rétropulsion+ Inspiration profonde bloquée +rotation controlatérale

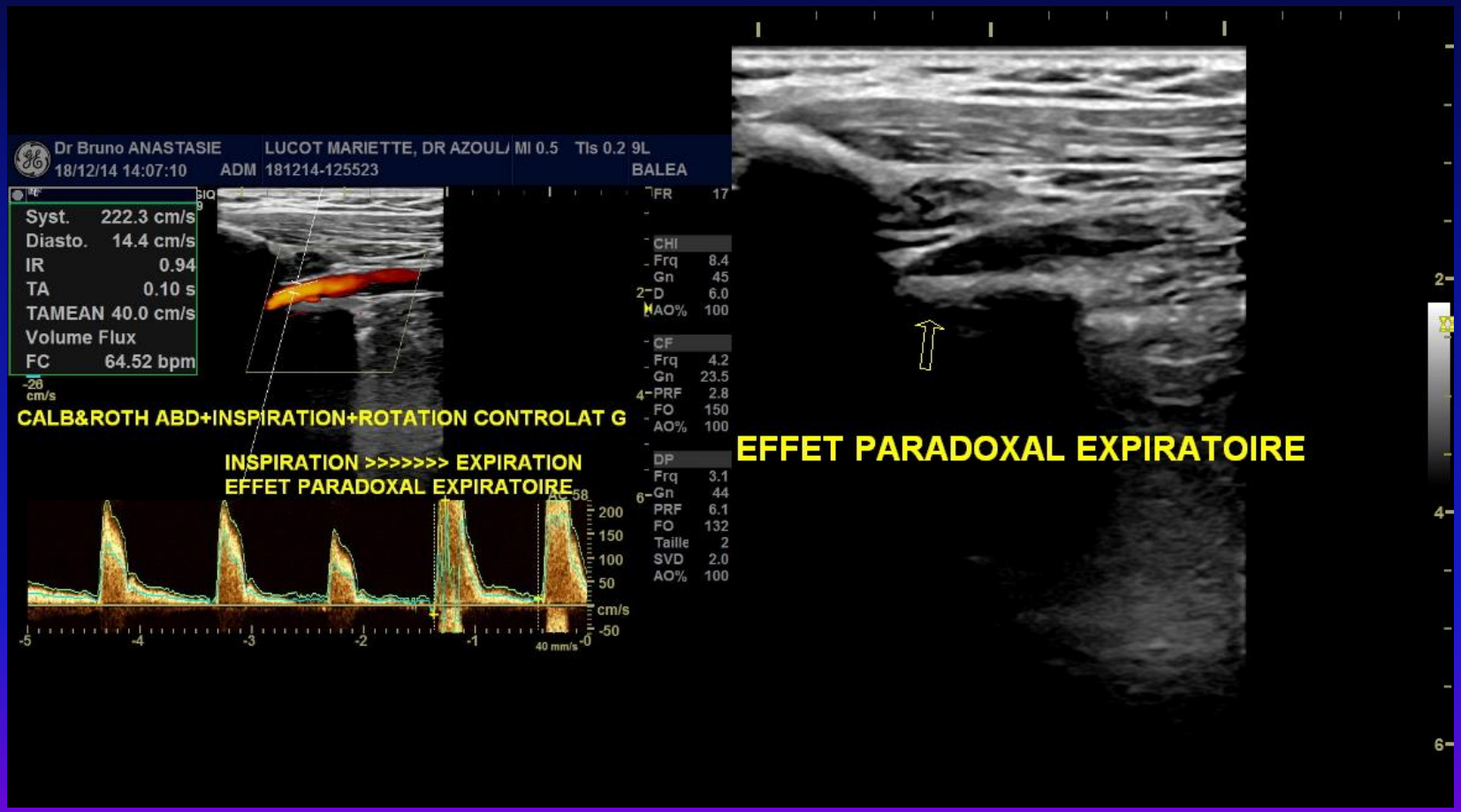

Calb&Roth
Abduction 90°+Rétropulsion+ Inspiration profonde bloquée +rotation controlatérale

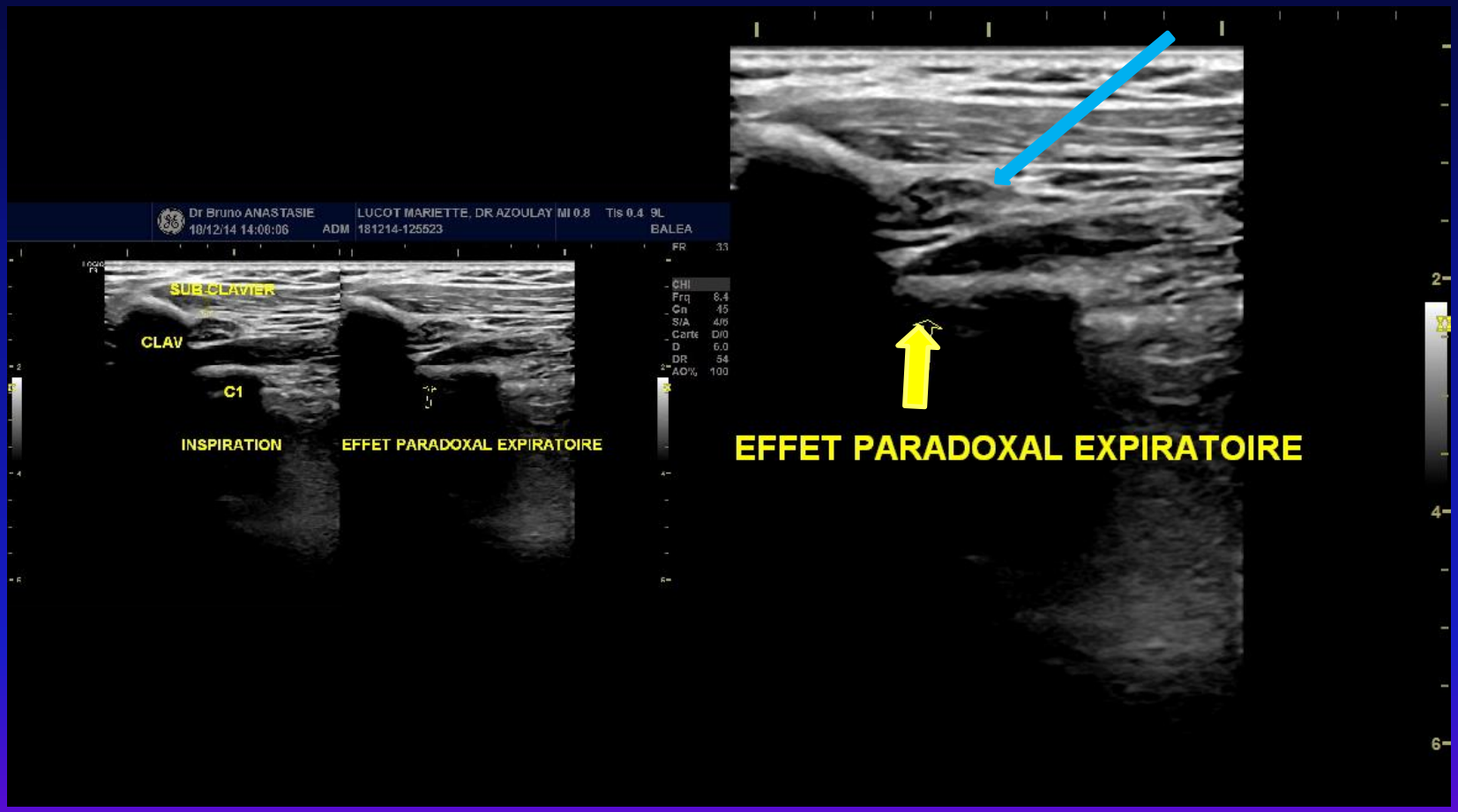

Effet paradoxal : aggravation expiratoire (ascension C1) ?

Abaissement du muscle sous clavier

Adson
Abduction 90°+Rétropulsion+ Inspiration profonde bloquée +rotation homolatérale

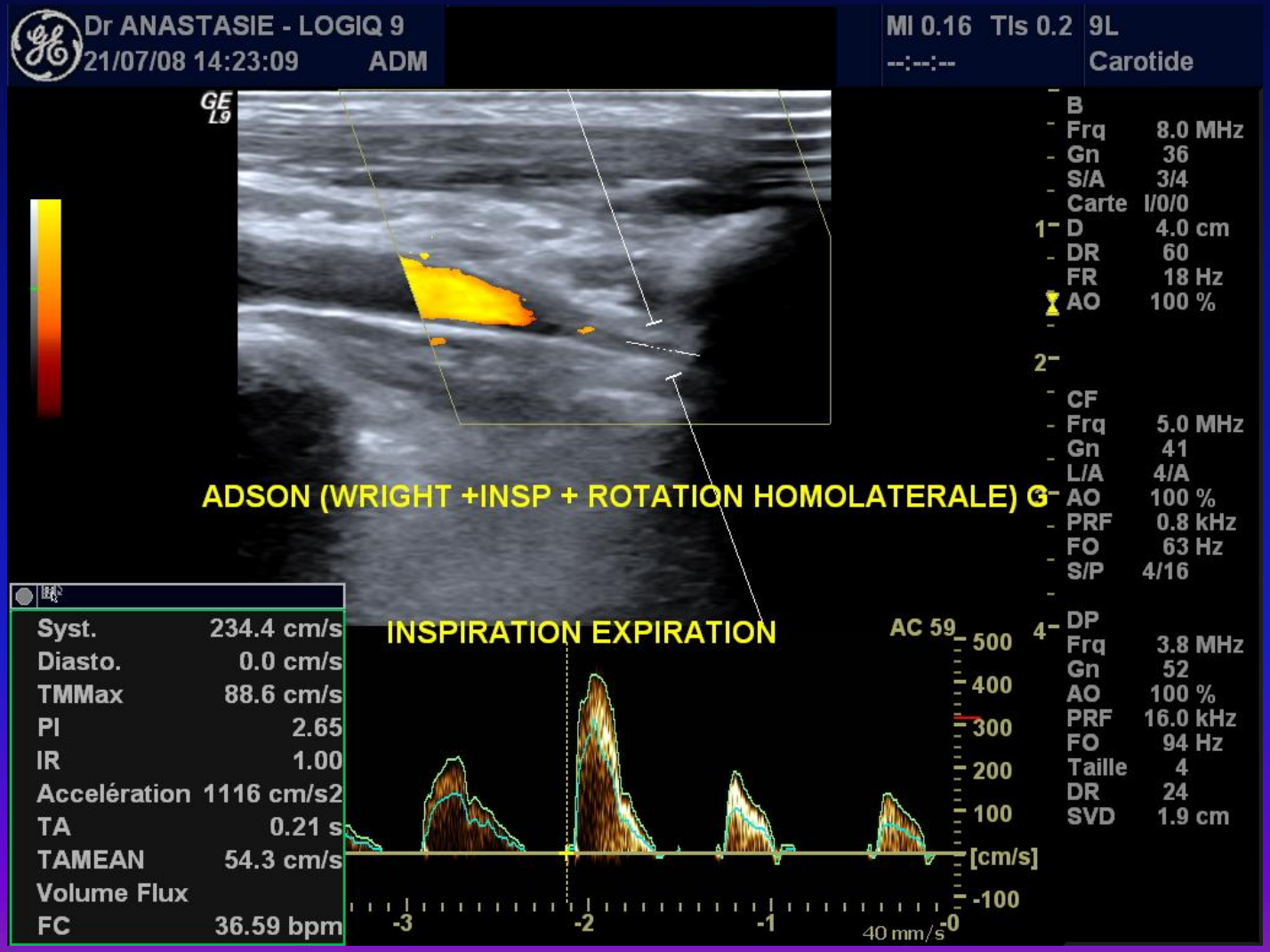

Vitesse, Degré de dispersion spectrale (Pourcelot)

Adson
Abduction 90°+Rétropulsion+ Inspiration profonde bloquée +rotation homolatérale

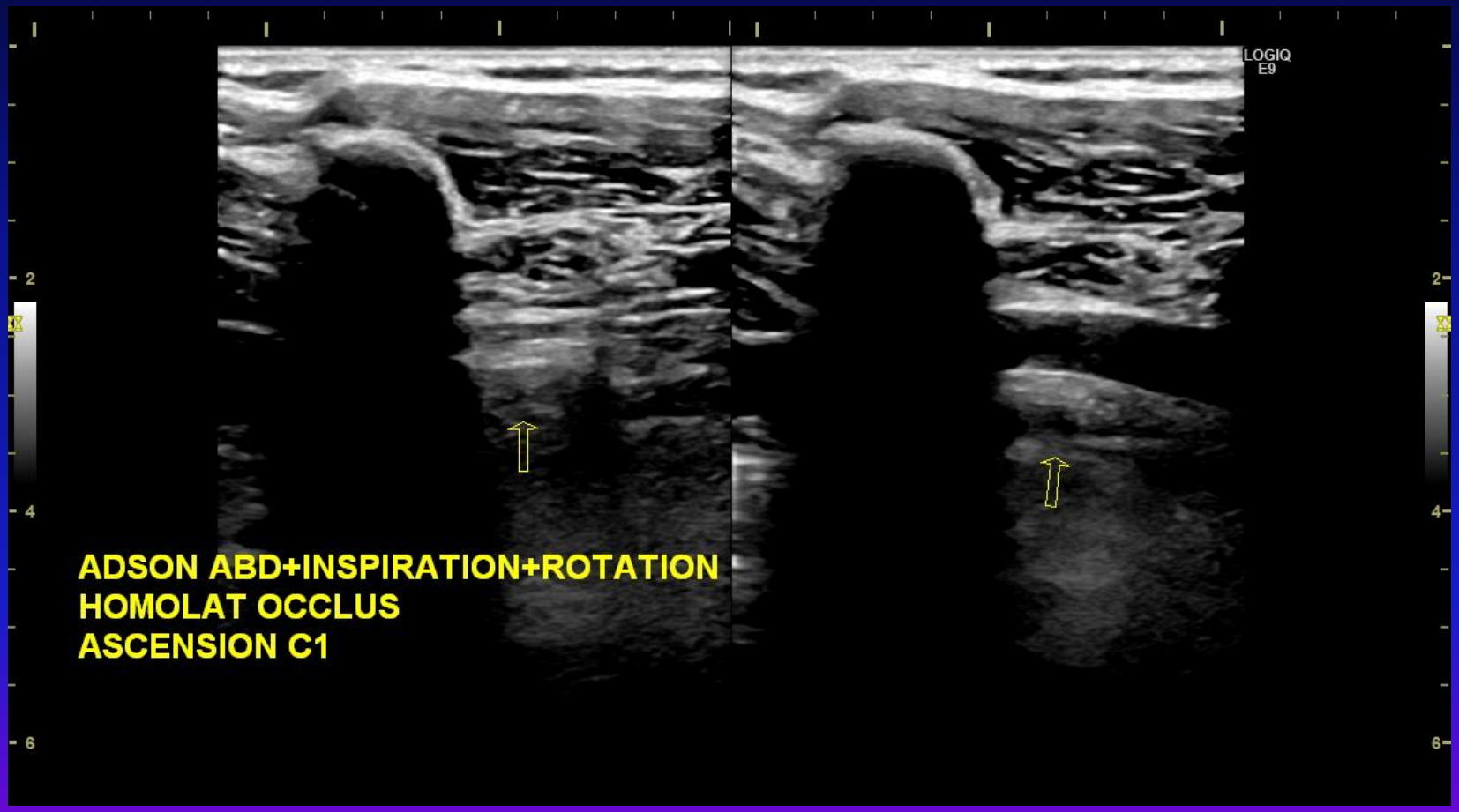

Adson
Abduction 90°+Rétropulsion+ Inspiration profonde bloquée +rotation homolatérale

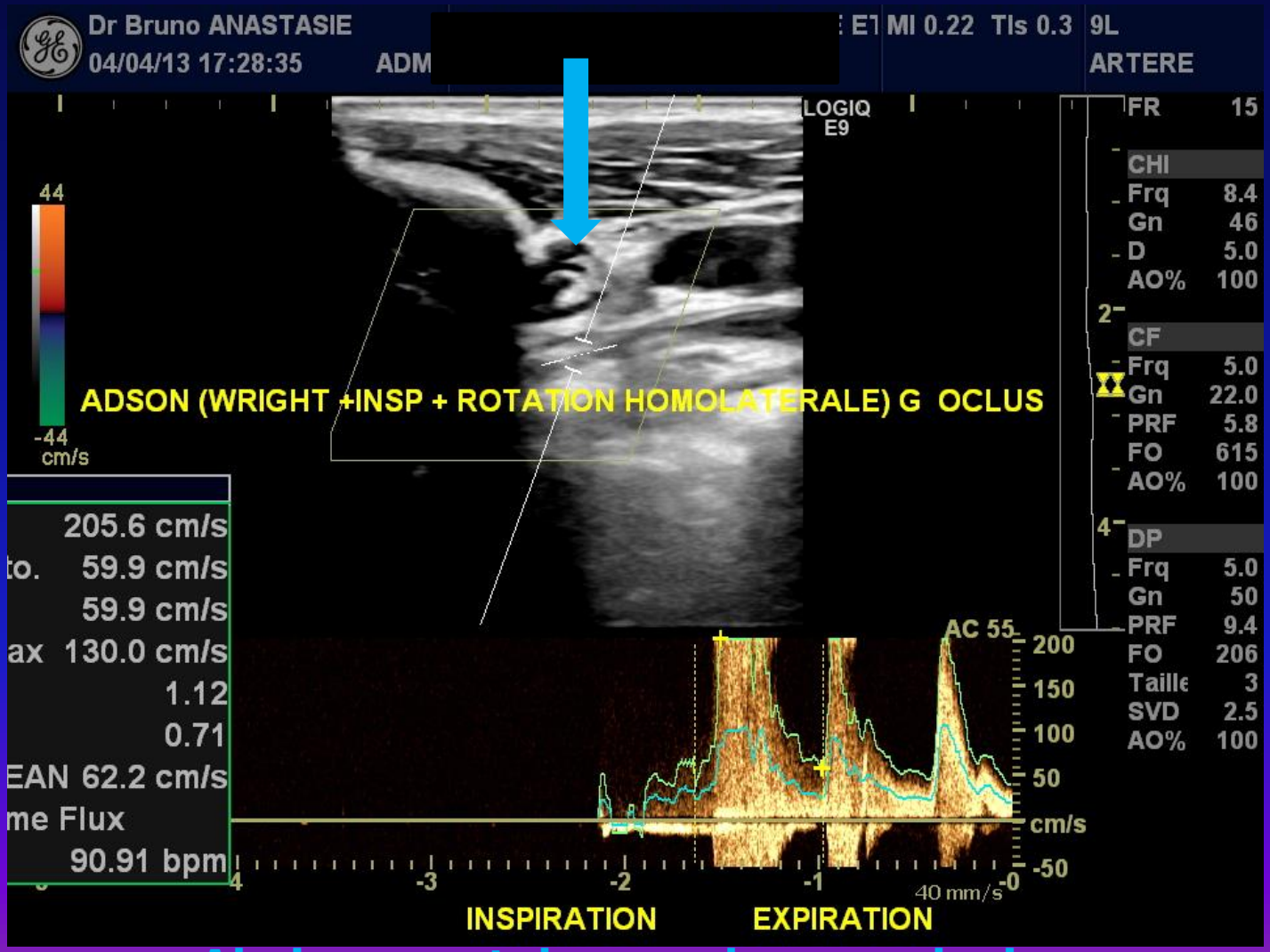

Abaissement du muscle sous clavier

Flux post-ischémique
Fin d'épreuve positionnelle

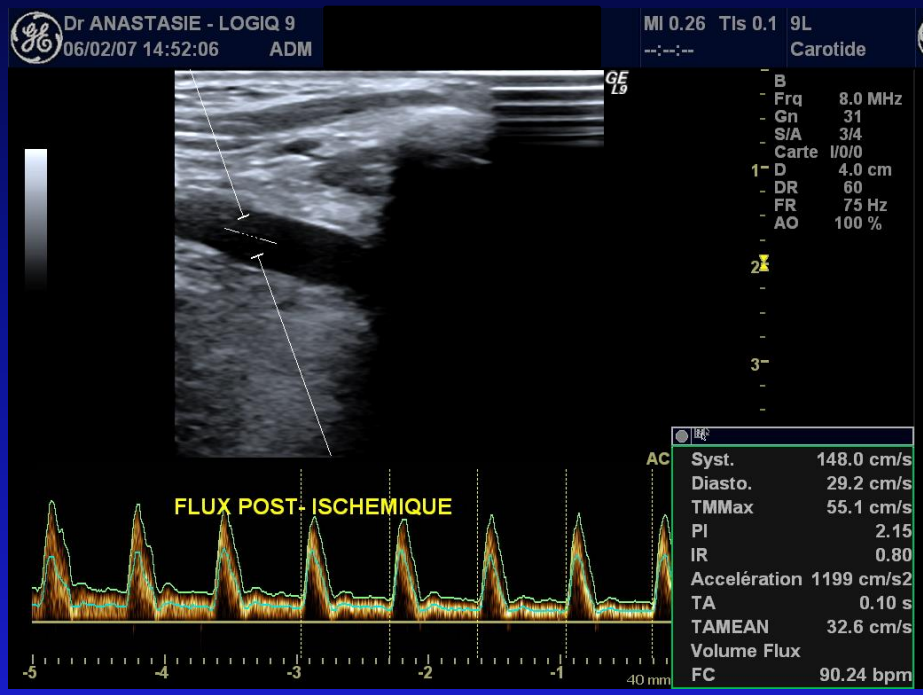

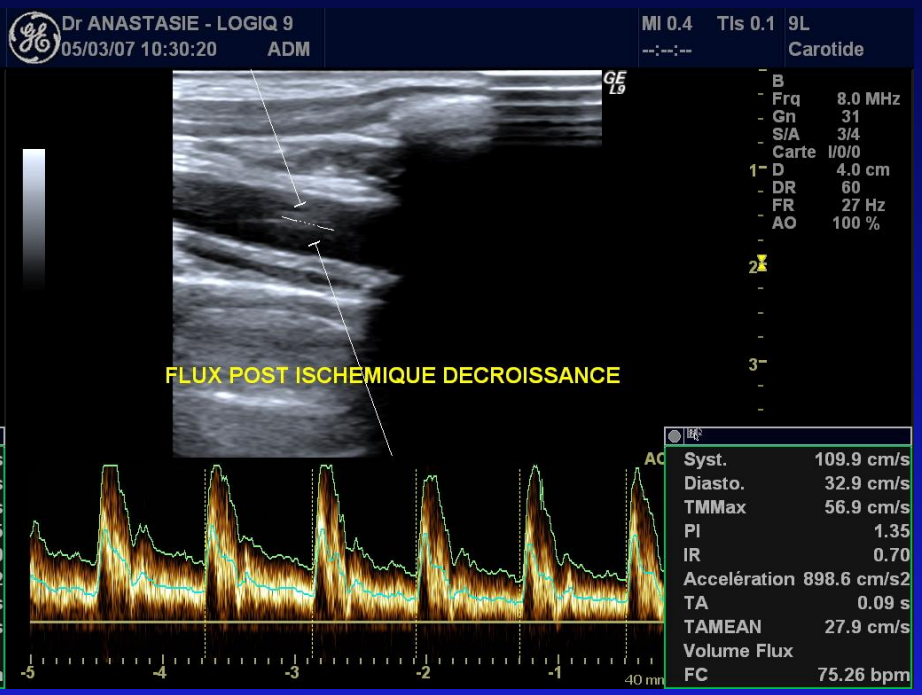

Vitesse, Durée, Index de résistance

Repérage – Scalène antérieur

Repérage – Scalène antérieur

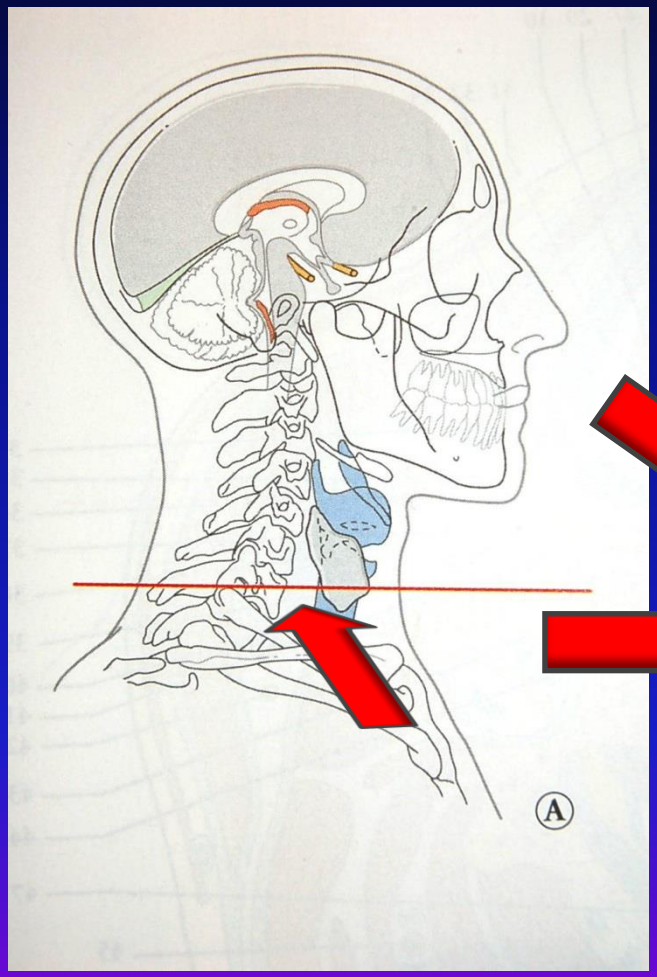

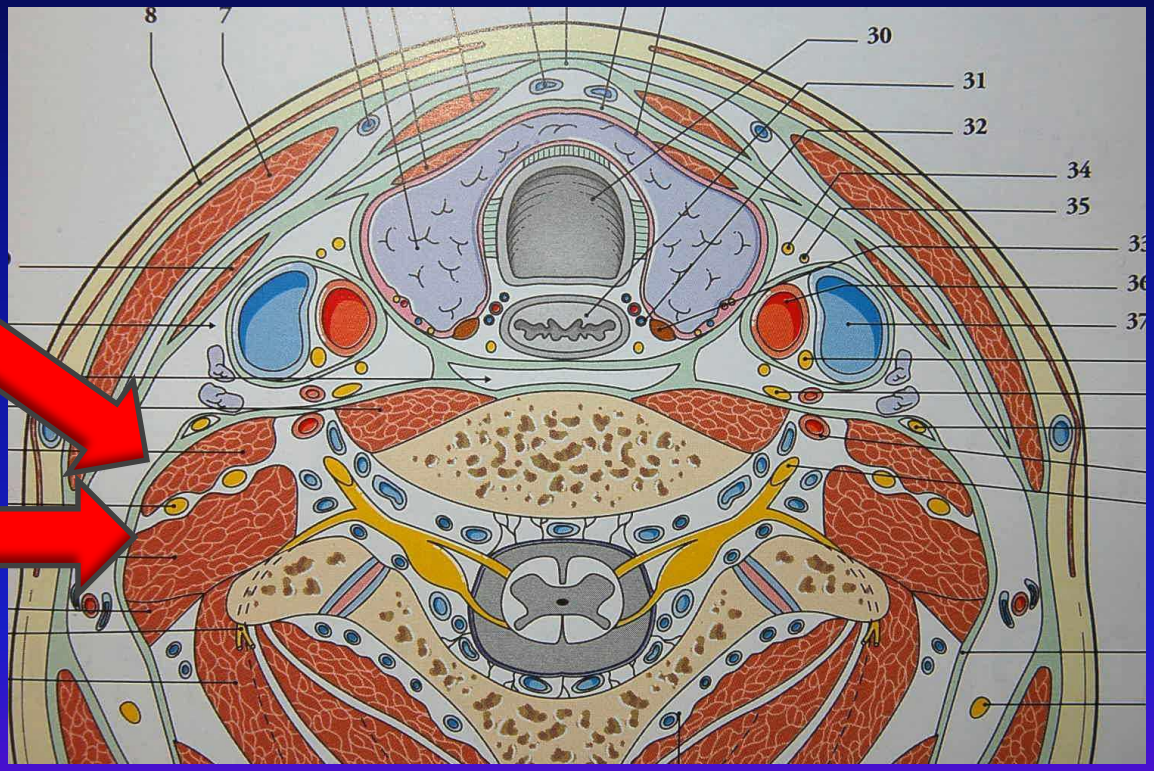

Repérage – Scalène antérieur
Tronc thyro-cervical (en dedans)

Thoraco-acromiale → Branches acromiale, pectorale

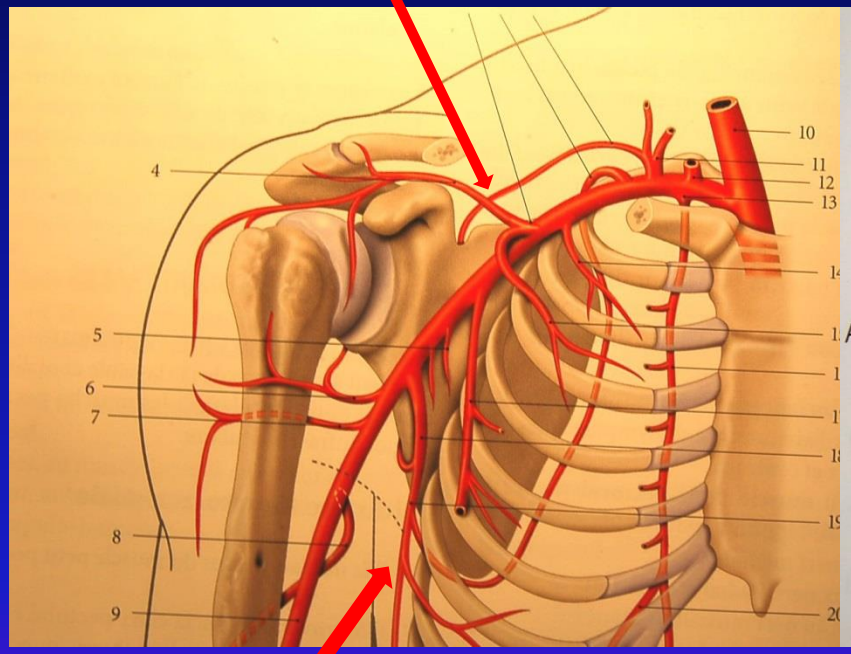

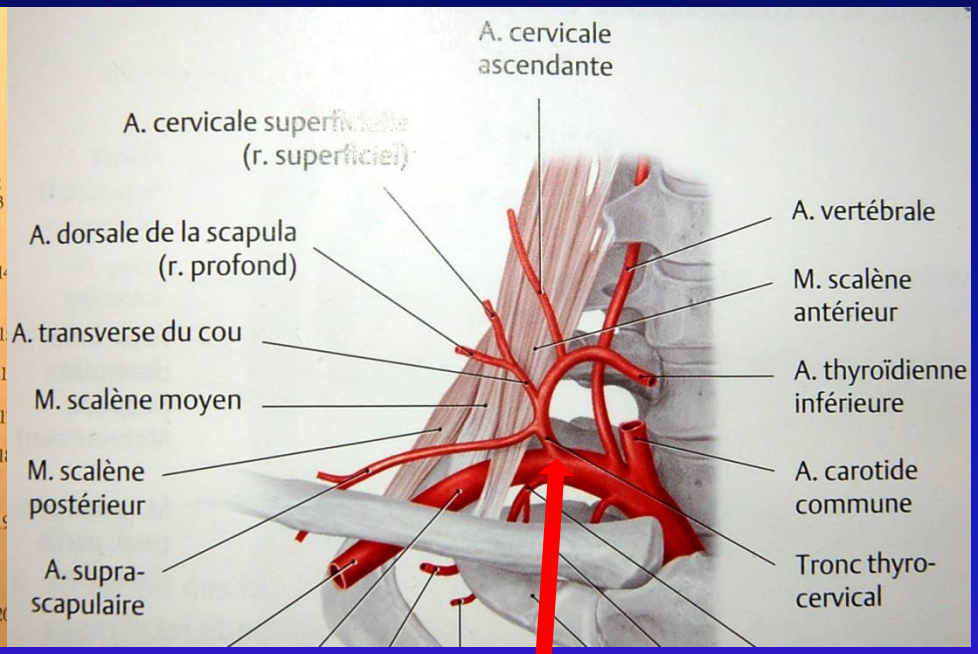

Sub-scapulaire

Tronc thyro-cervical

Repérage – Scalène antérieur (G)

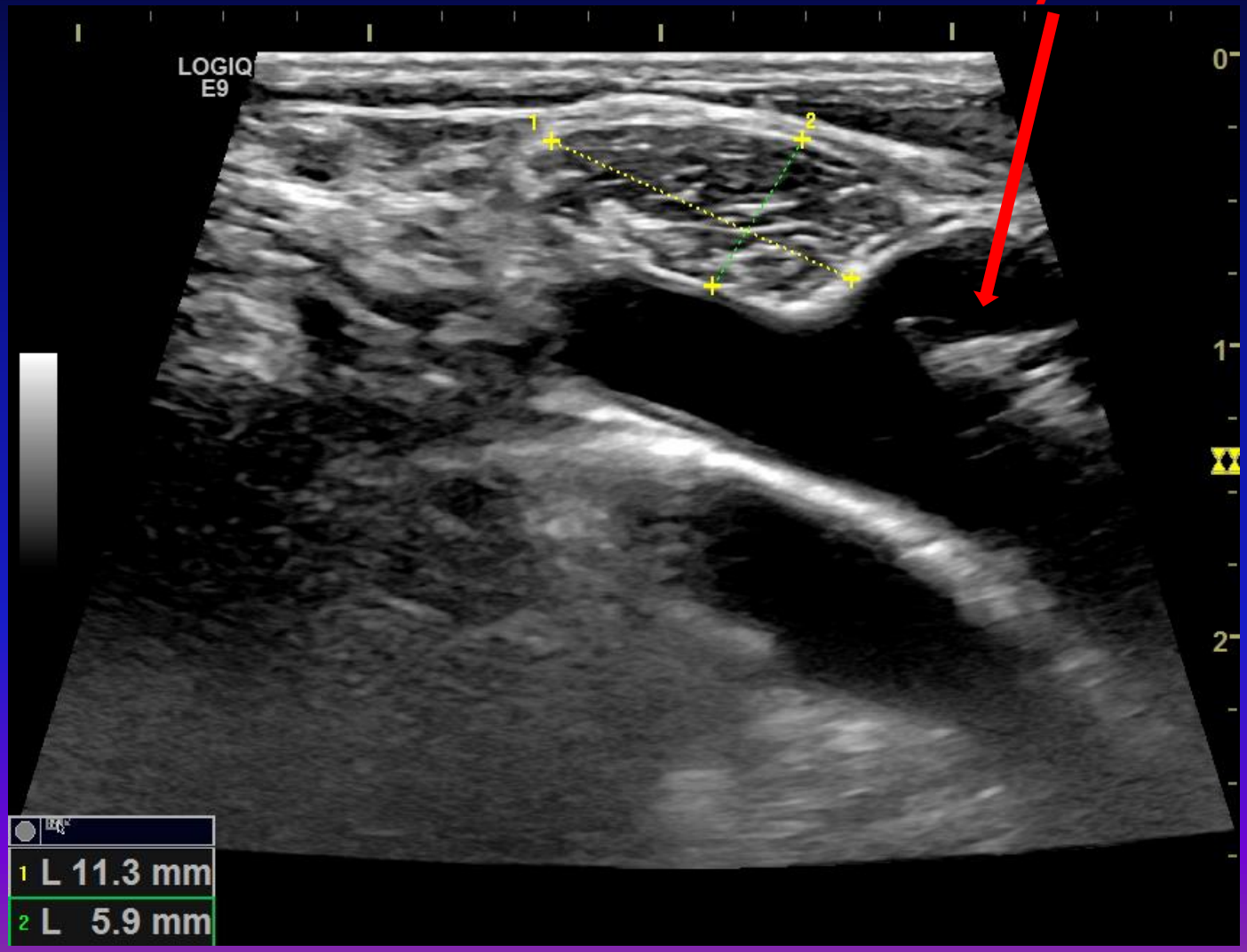

Repérage – Scalène antérieur (D)

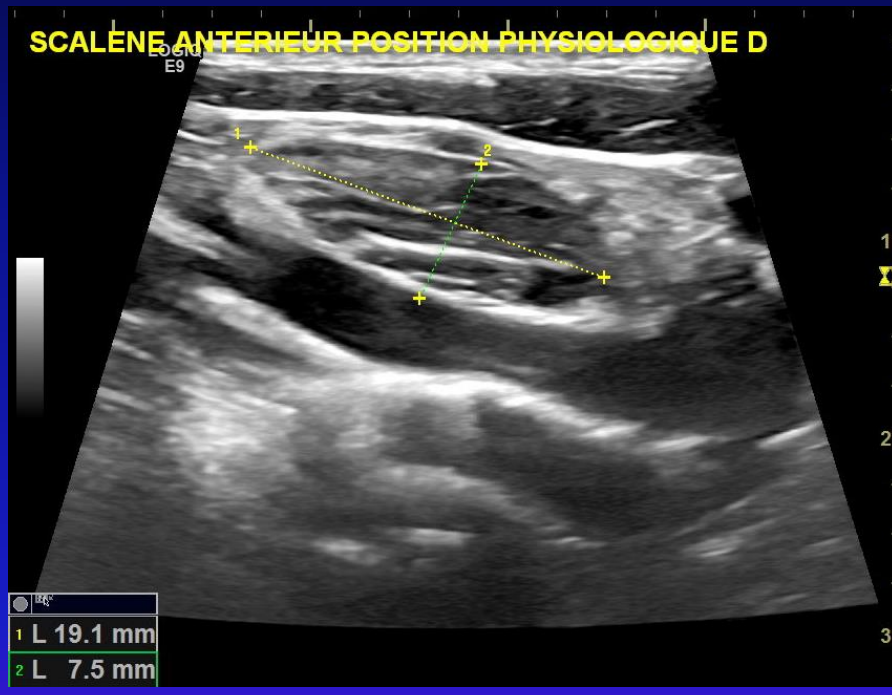

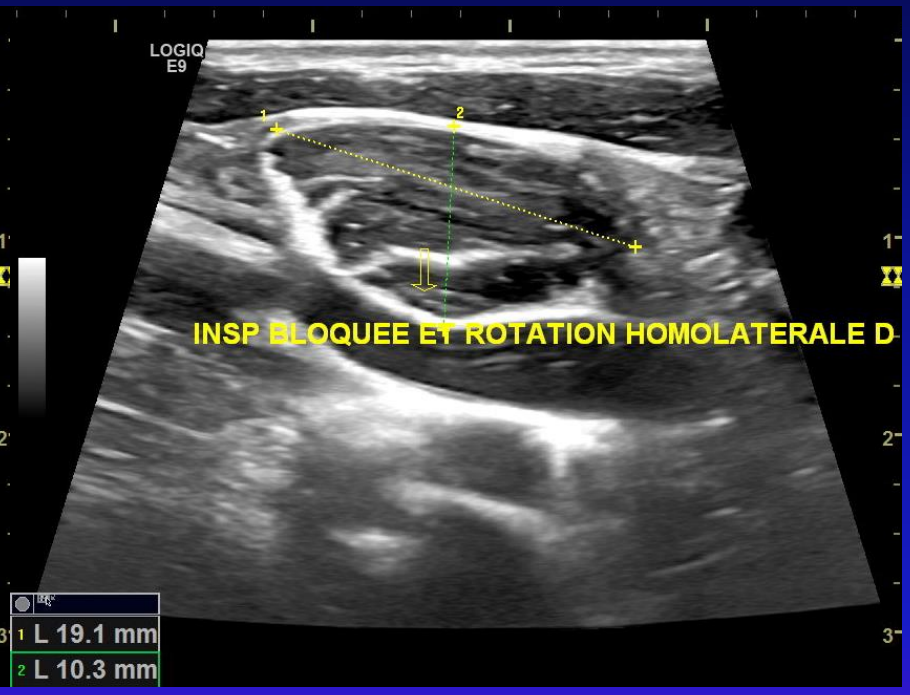

Scalène antérieur en position physiologique

Rotation homolatérale et inspiration profonde

Scalène antérieur (D)

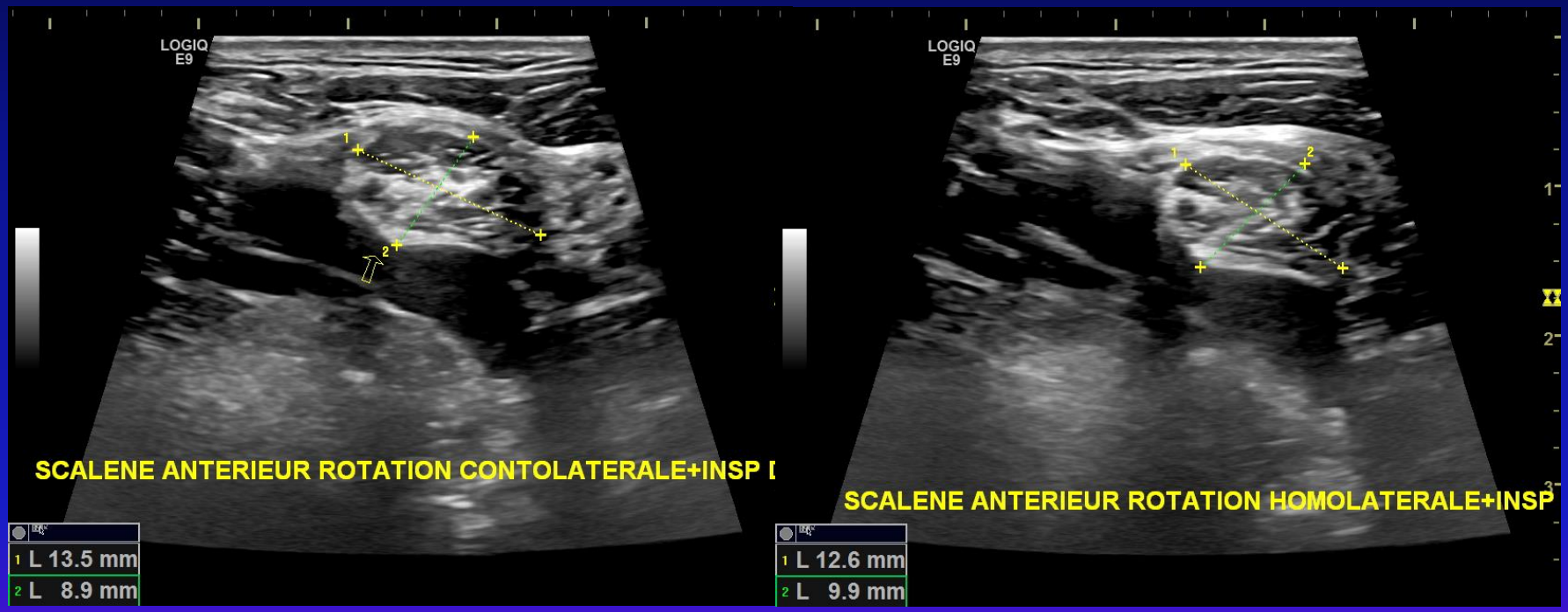

Le scalène antérieur « imprègne » la face antérieure de l'ASCD en rotation contro et homolatérale

Scalène antérieur (D)

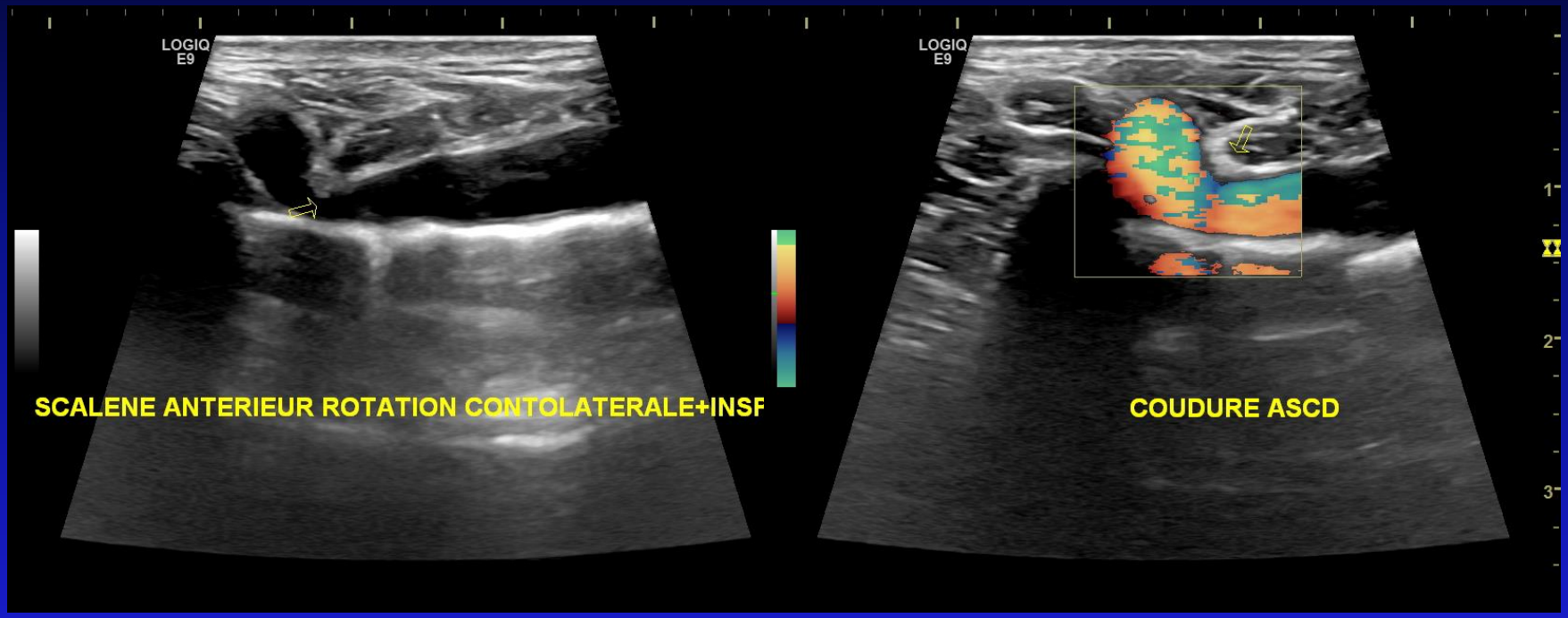

Le scalène antérieur coude l'ASCD en rotation controlatérale

Scalène antérieur (D)

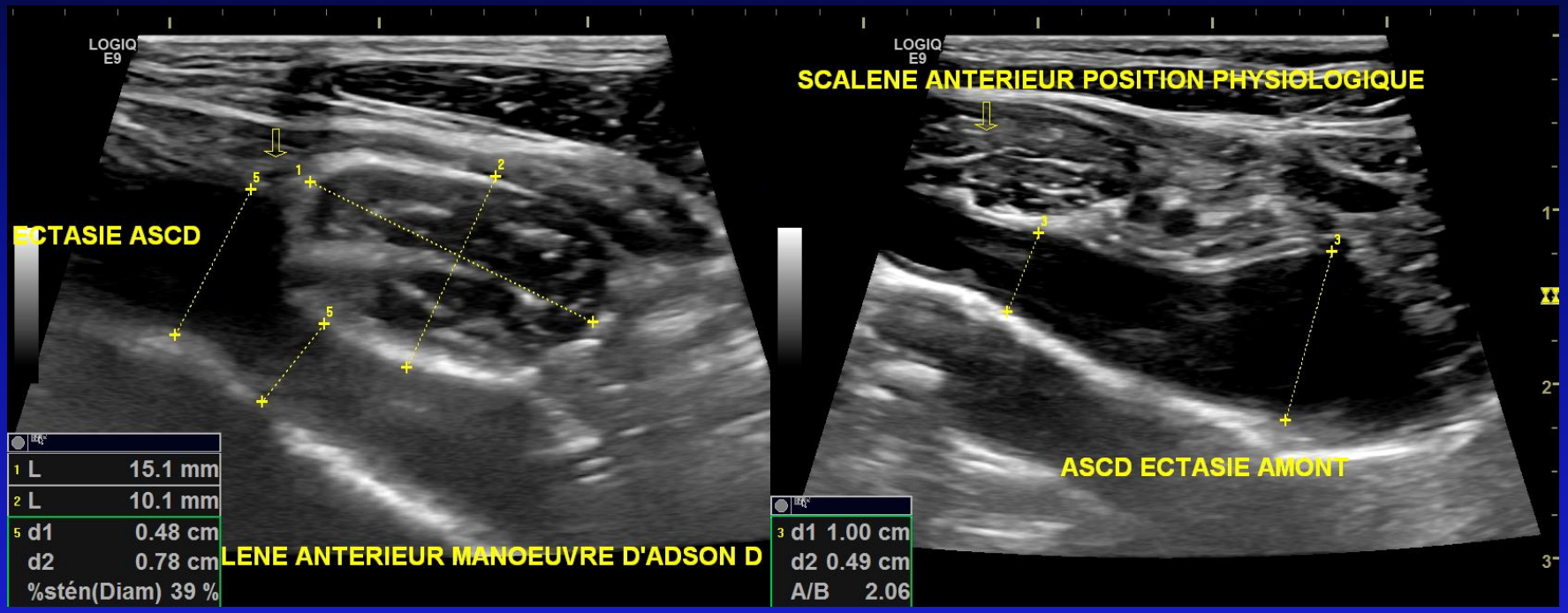

Le scalène antérieur comprime et génère une ectasie de l'ASC (en aval à gauche et en amont à droite)

Scalènectomie
Plexolyse, Phlébolyse, Artériolyse

Scalènectomie
Plexolyse, Phlébolyse, Artériolyse

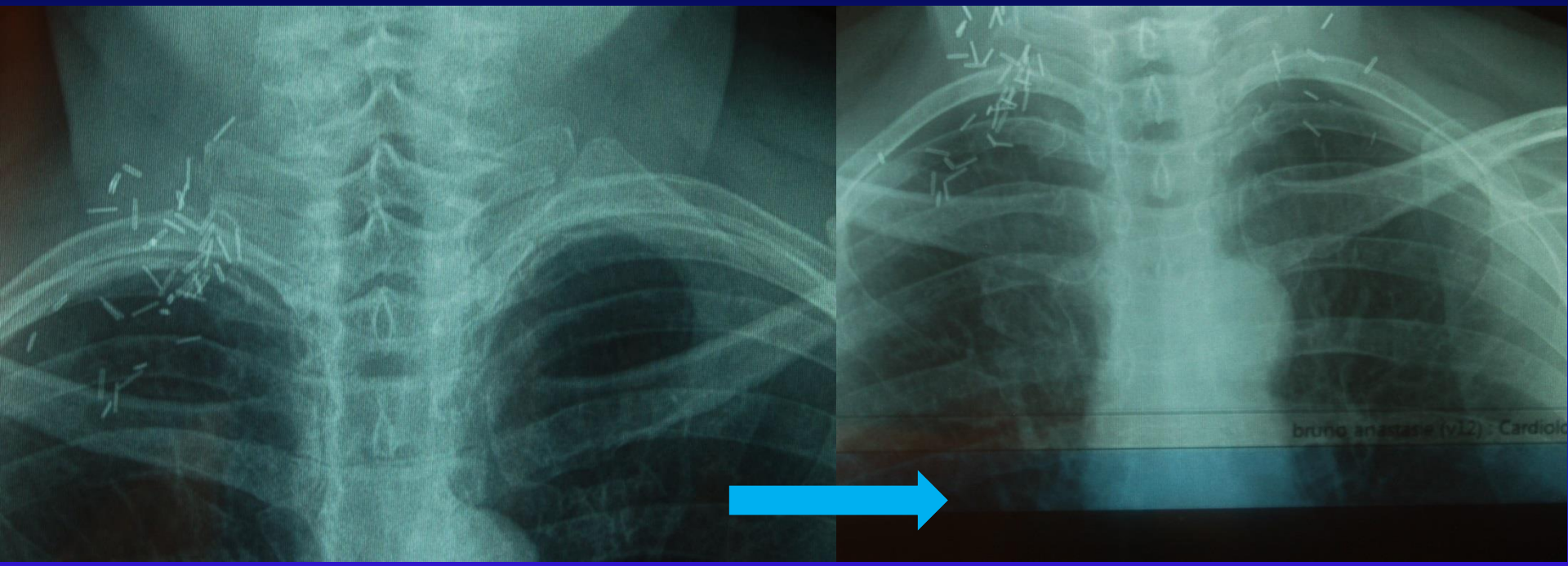

Résection C1 droite puis gauche

Scalènectomie
Plexolyse, Phlébolyse, Artériolyse

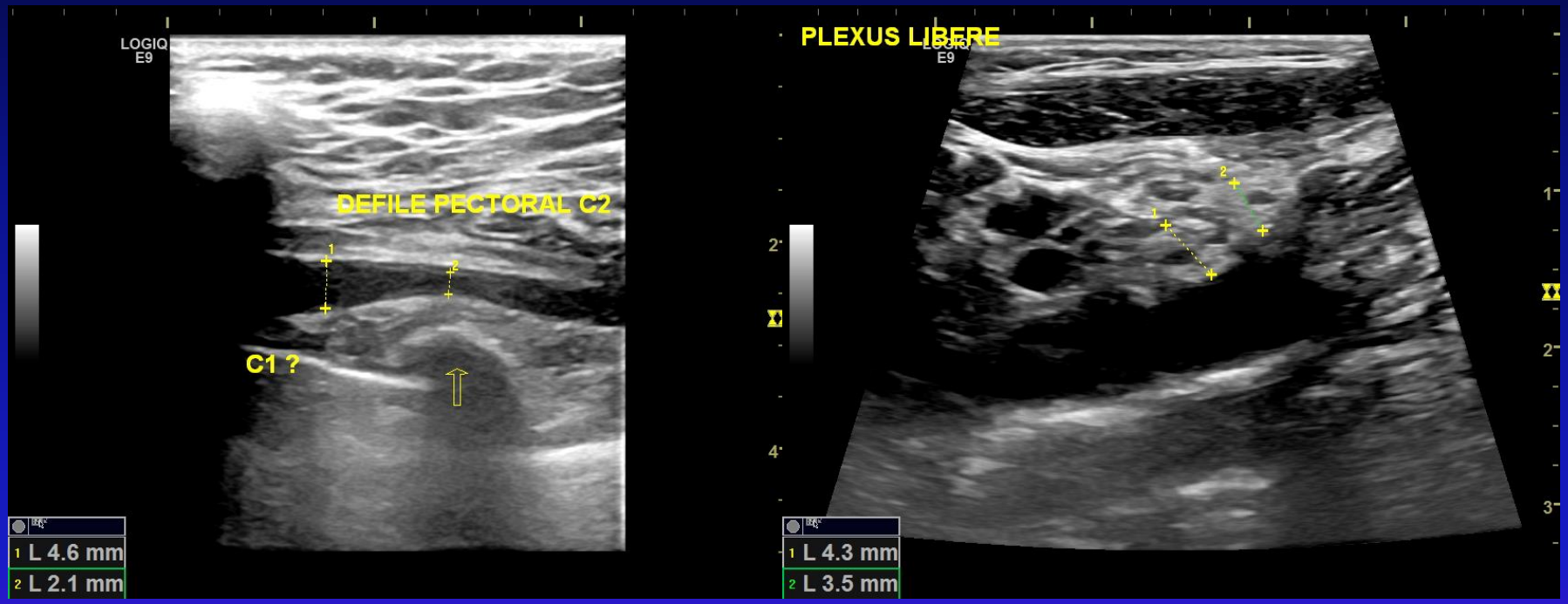

Résection C1 droite puis gauche

Scalène antérieur
anomalies anatomiques

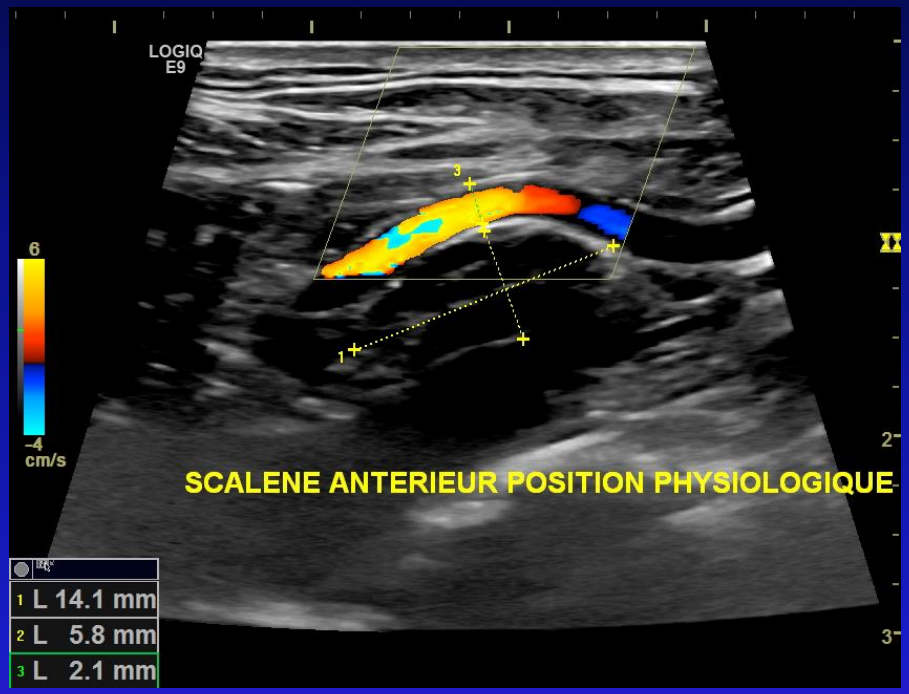

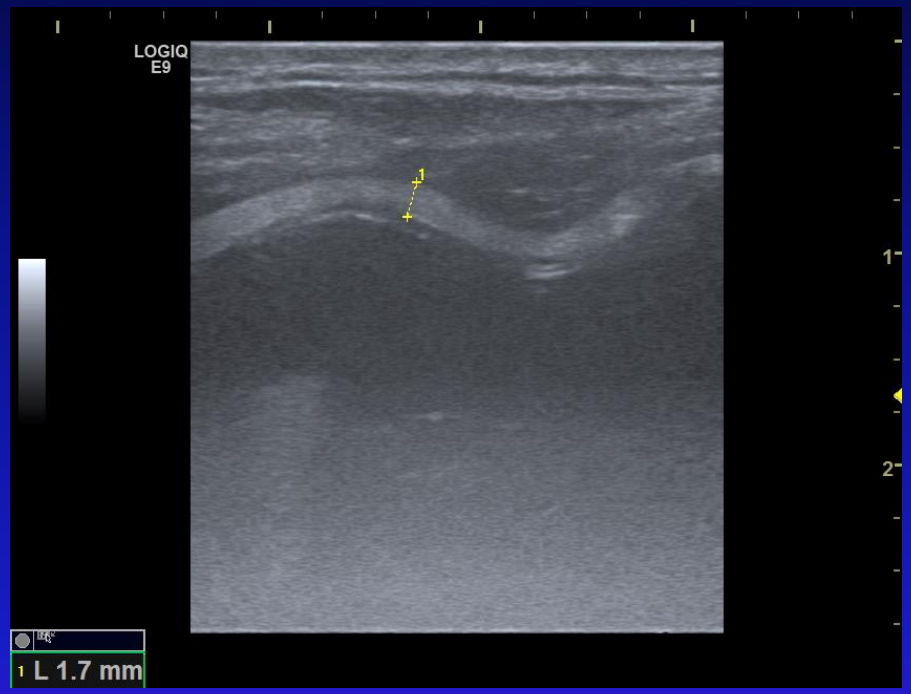

Artère scapulaire dorsale en avant du scalène antérieur

Scalène antérieur
anomalies anatomiques

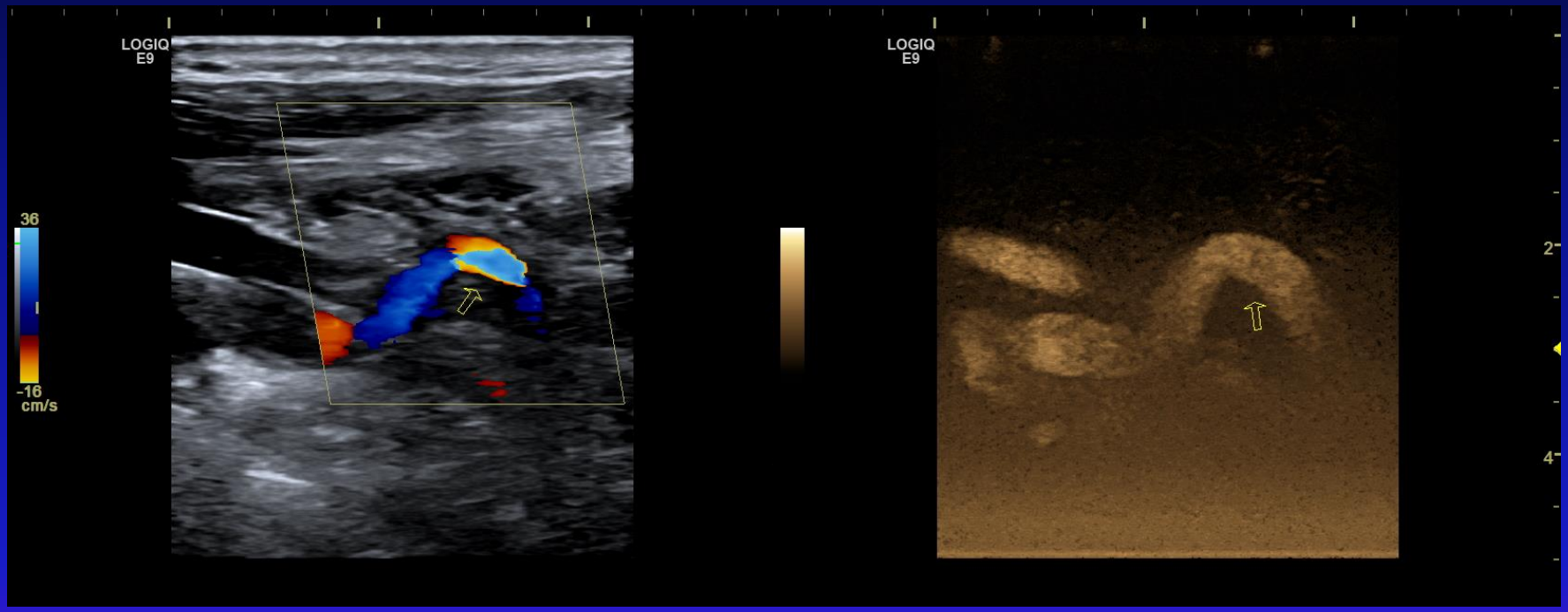

Artère scapulaire dorsale en avant du scalène antérieur
Compression par un muscle scalène accessoire

Poulie humérale

Poulie humérale

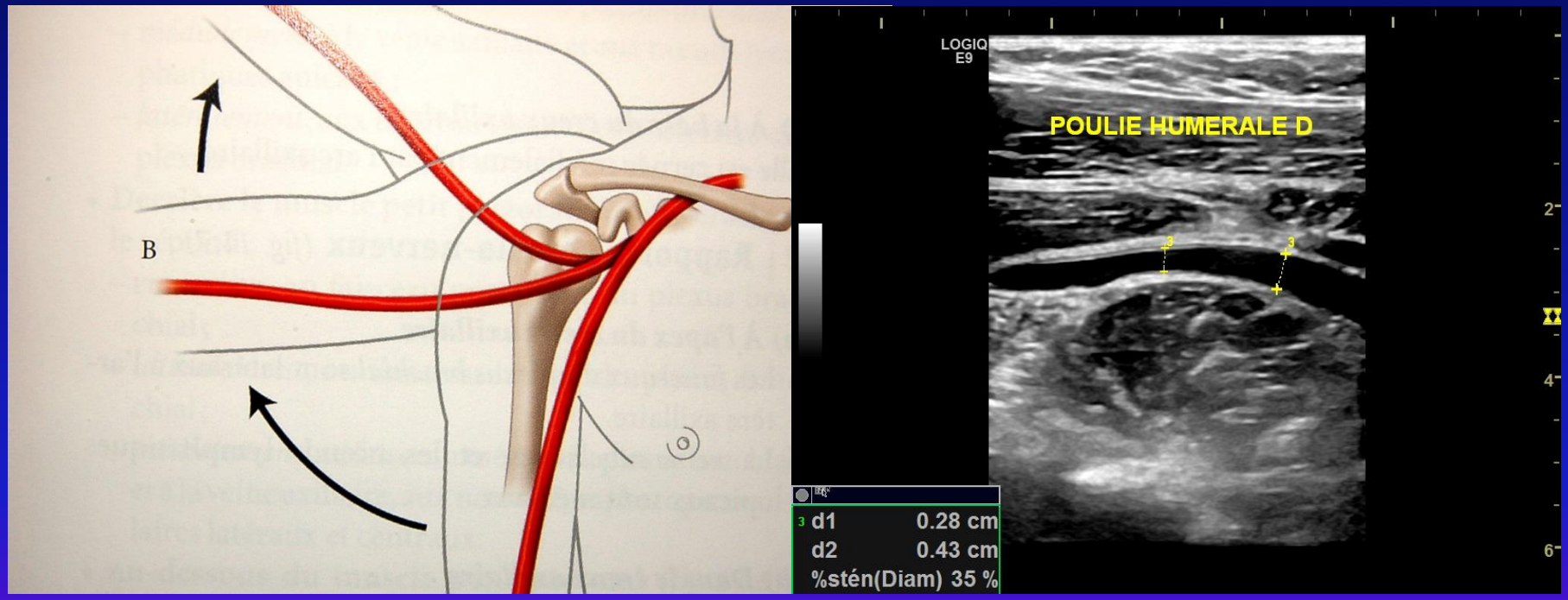

Plexus brachial

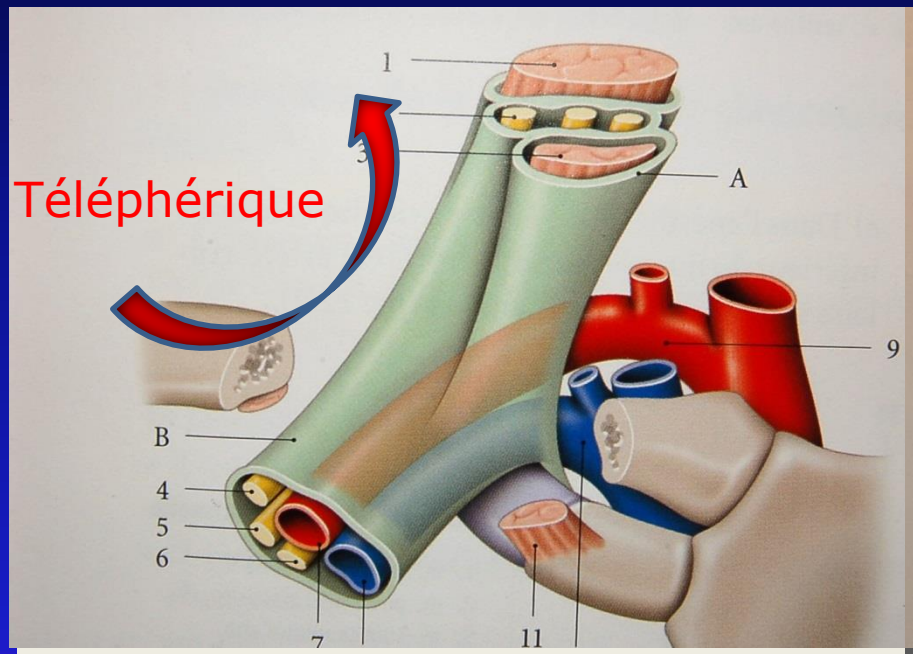

A : Lame pré-vertébrale
B : Gaine axillaire

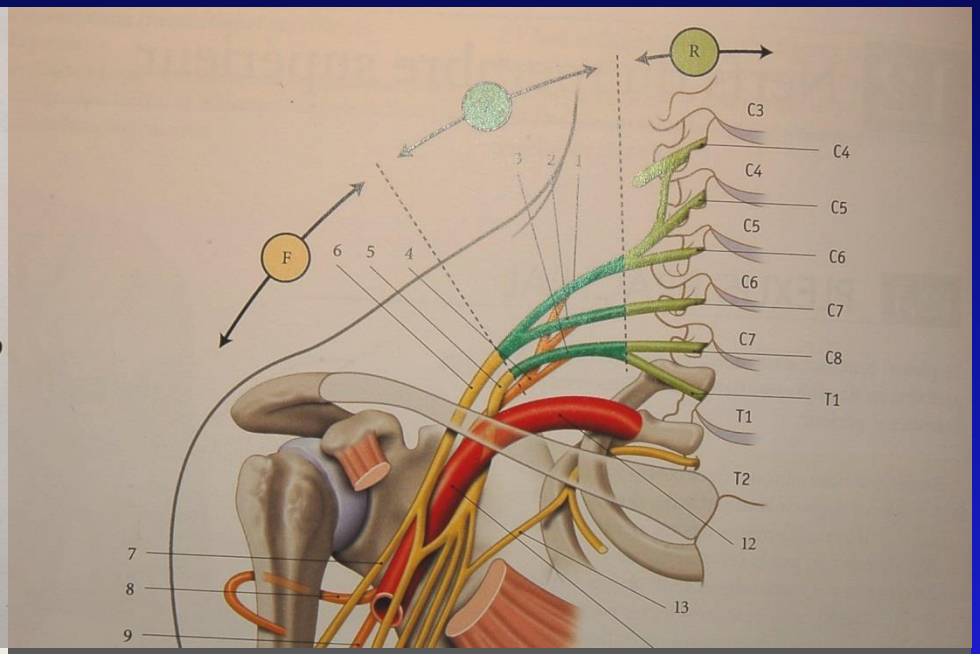

R : Racines **T : Troncs**
F : Faisceaux

Plexus brachial

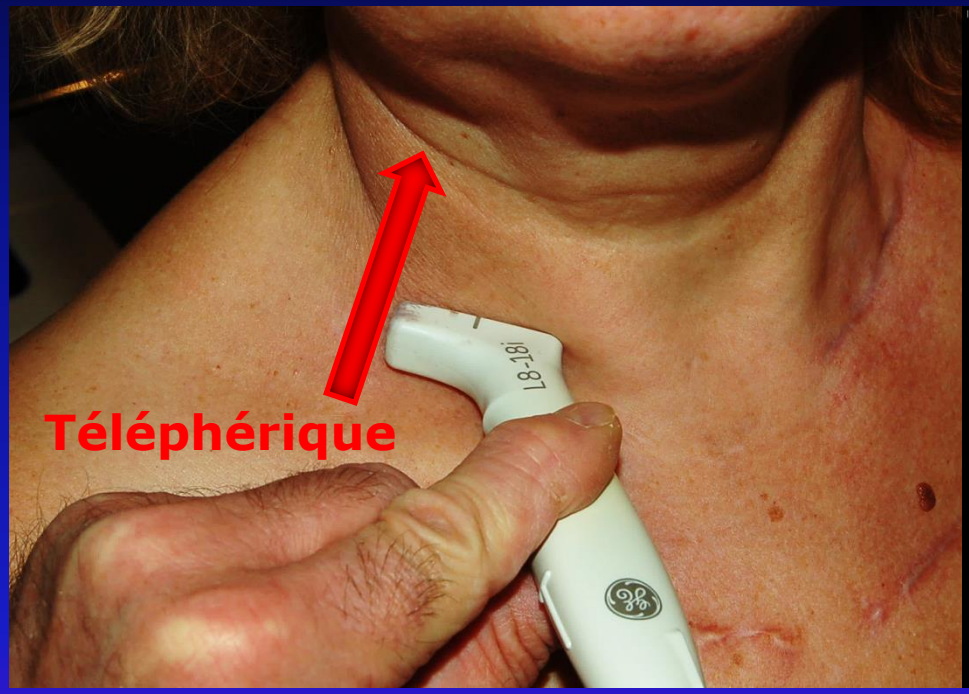

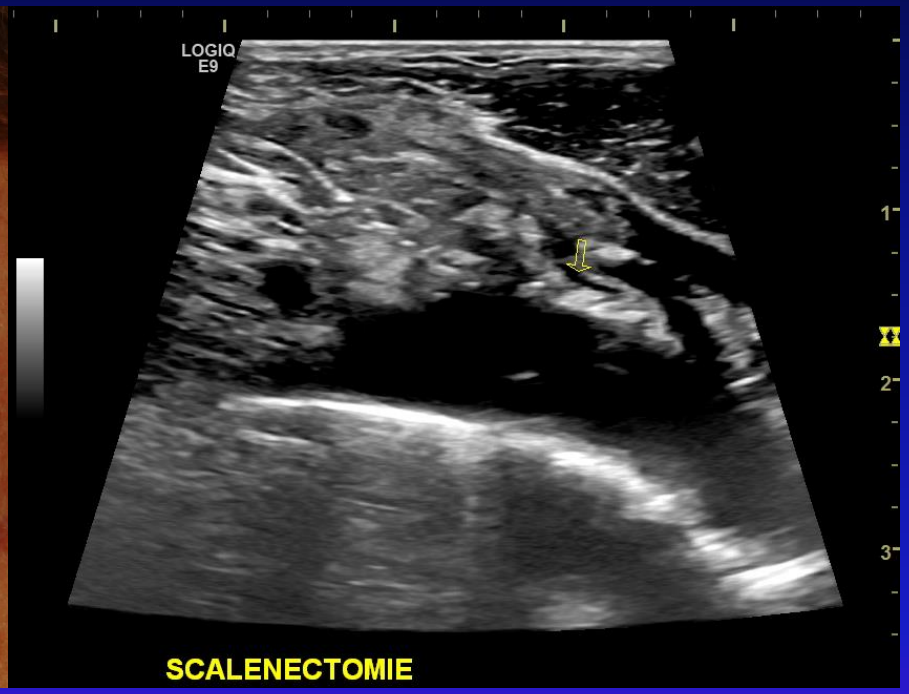

Plexus brachial

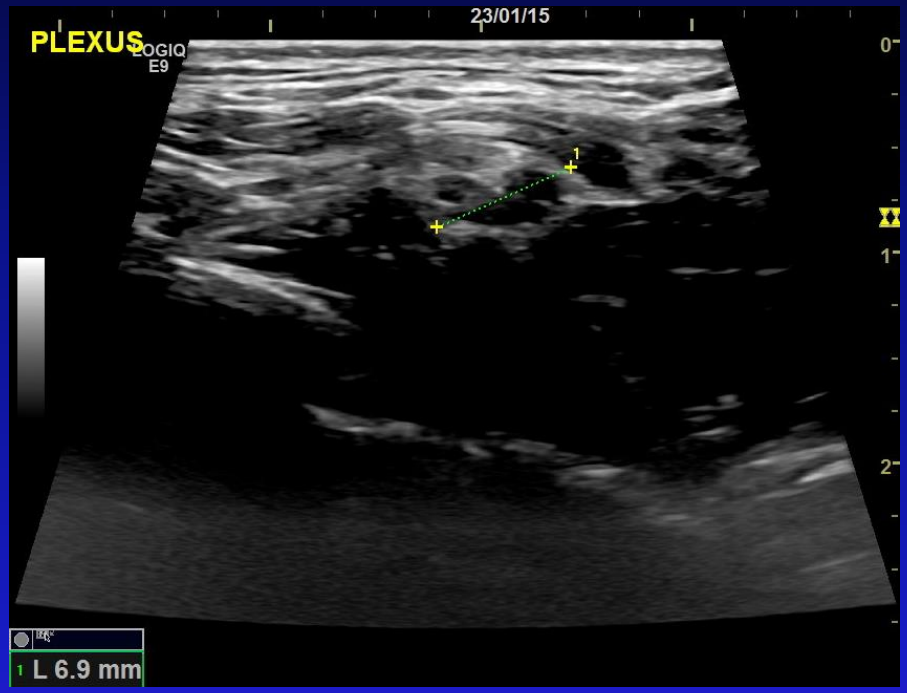

Troncs du plexus brachial droit

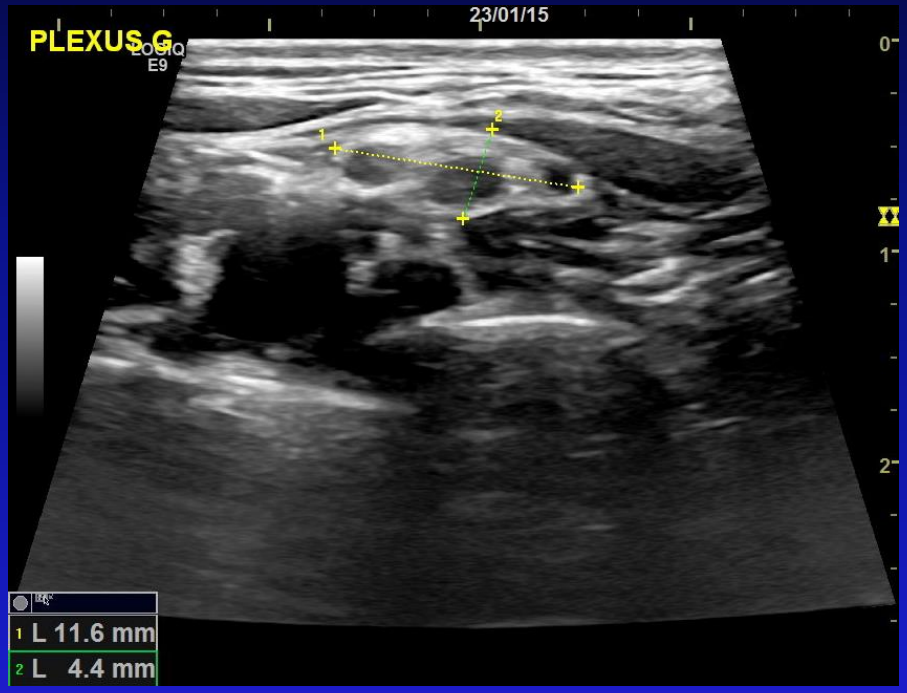

A gauche disposition transversale

Plexus brachial

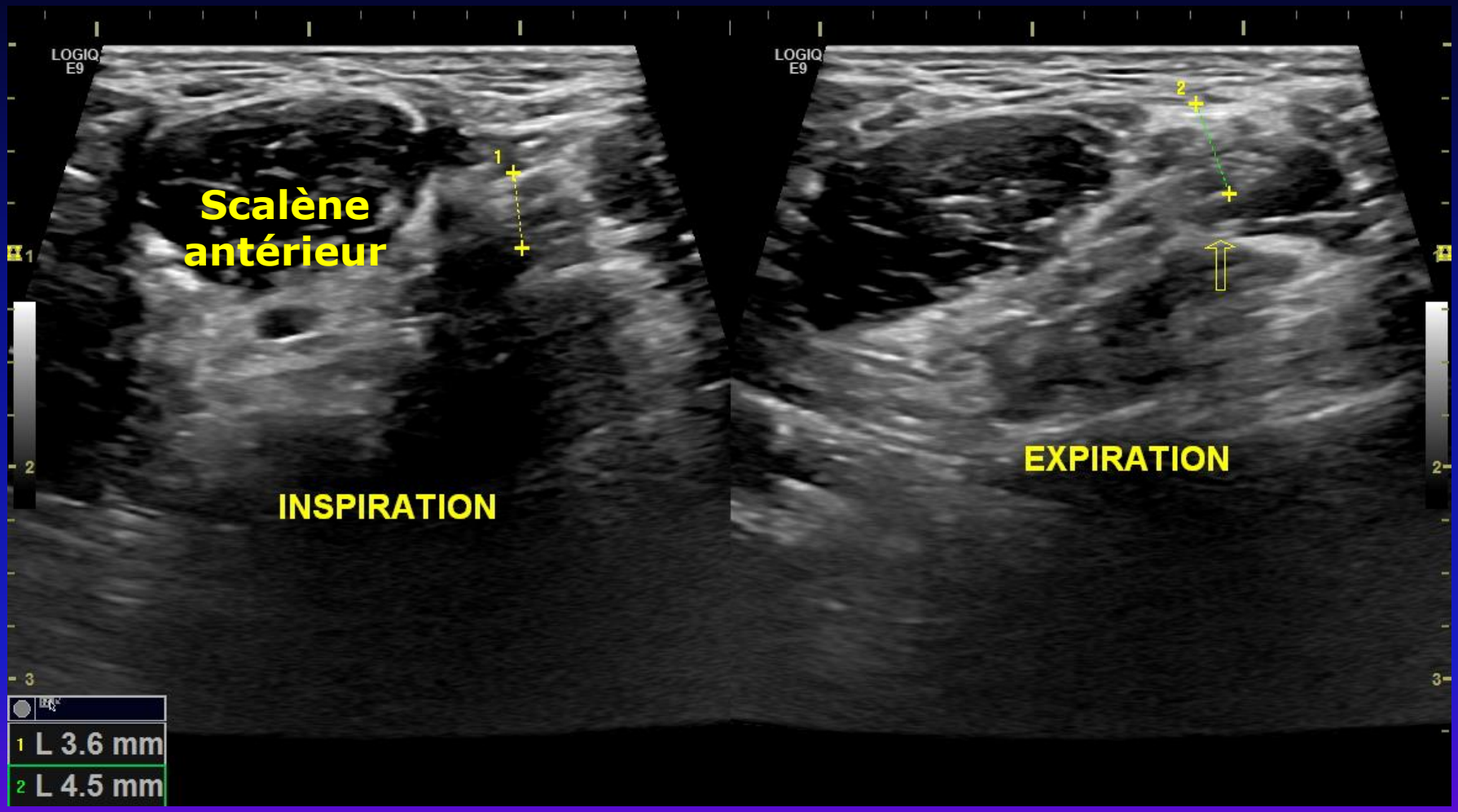

Recul des troncs du plexus brachial gauche à l'inspiration traduisant une compression scalénique sur les troncs du plexus brachial

Plexus brachial

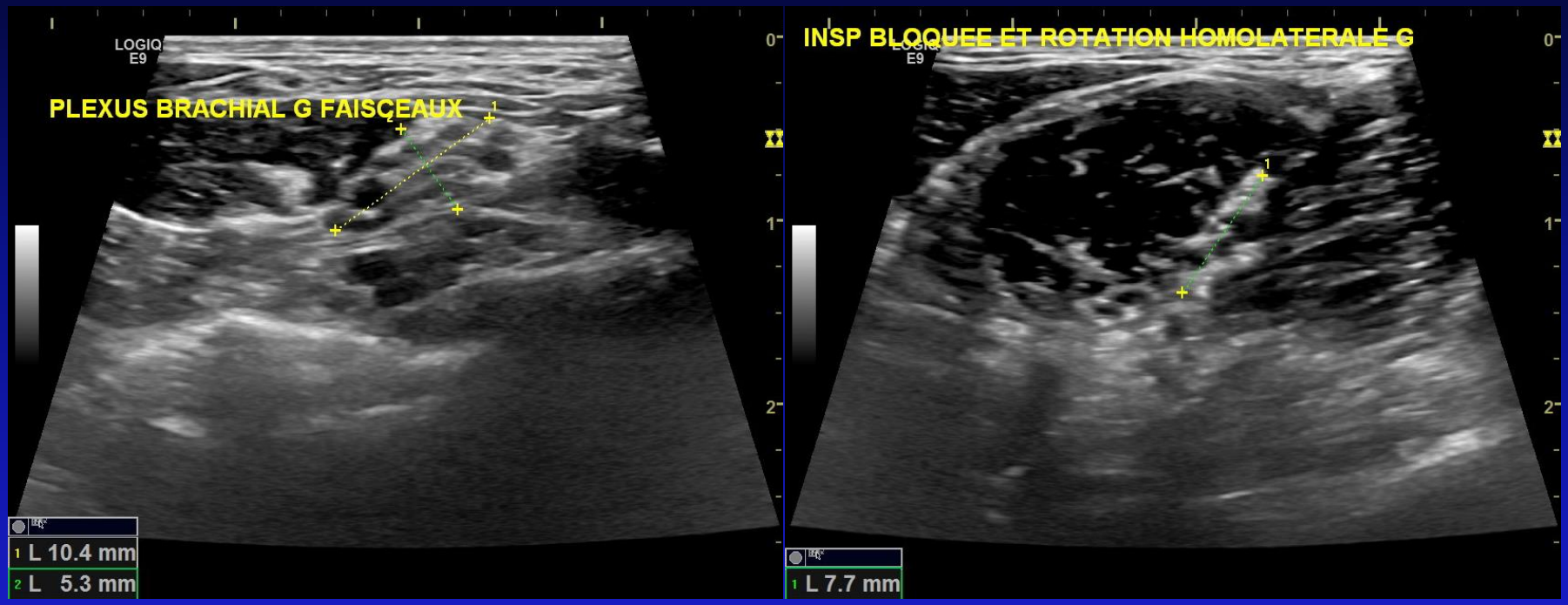

Recul des troncs du plexus brachial gauche à l'inspiration traduisant une compression inter-scalénique sur les troncs du plexus brachial

Plexus brachial

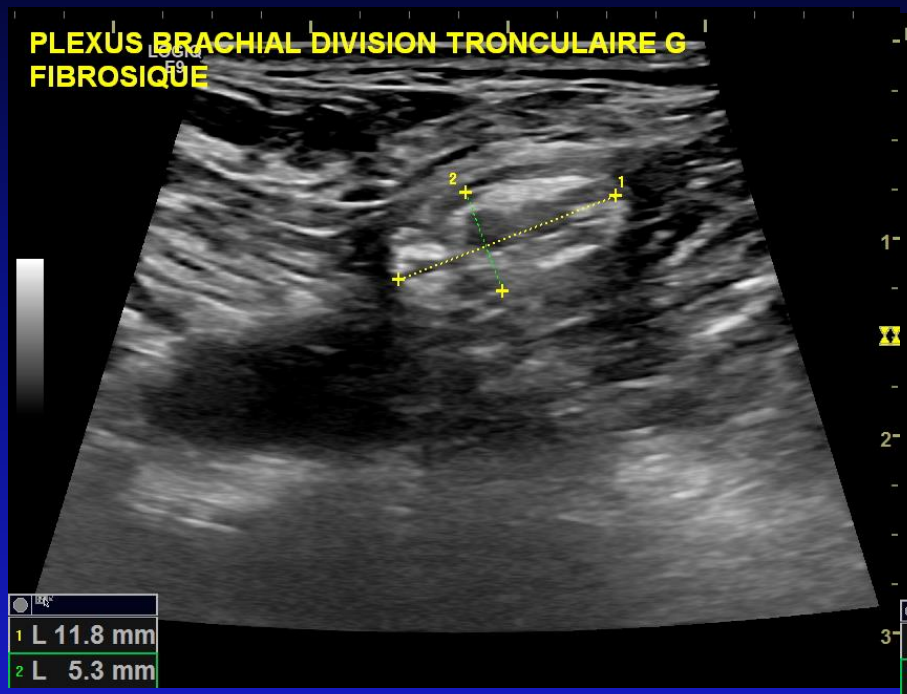

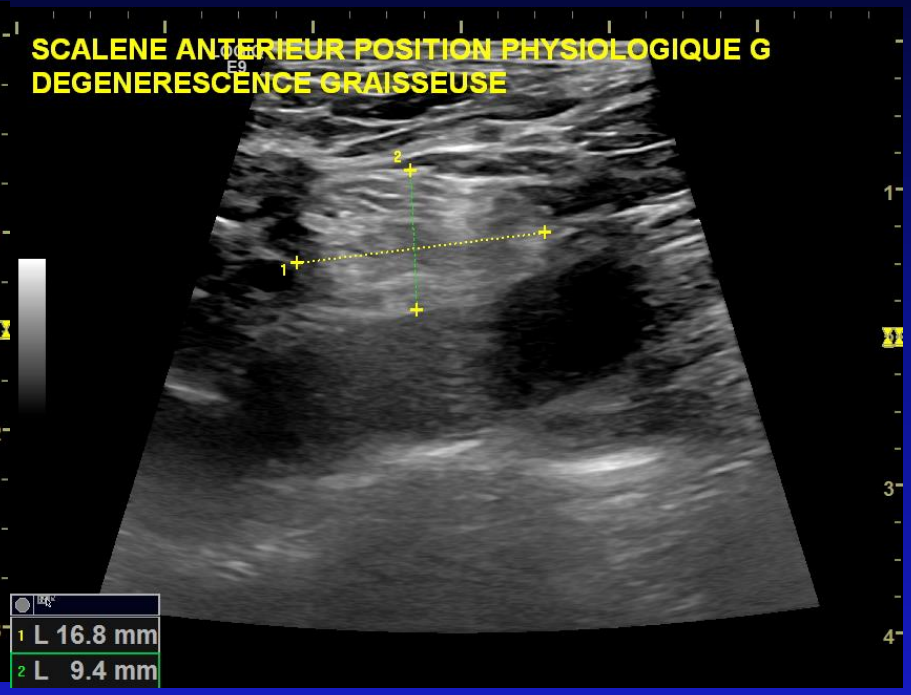

Plexus brachial

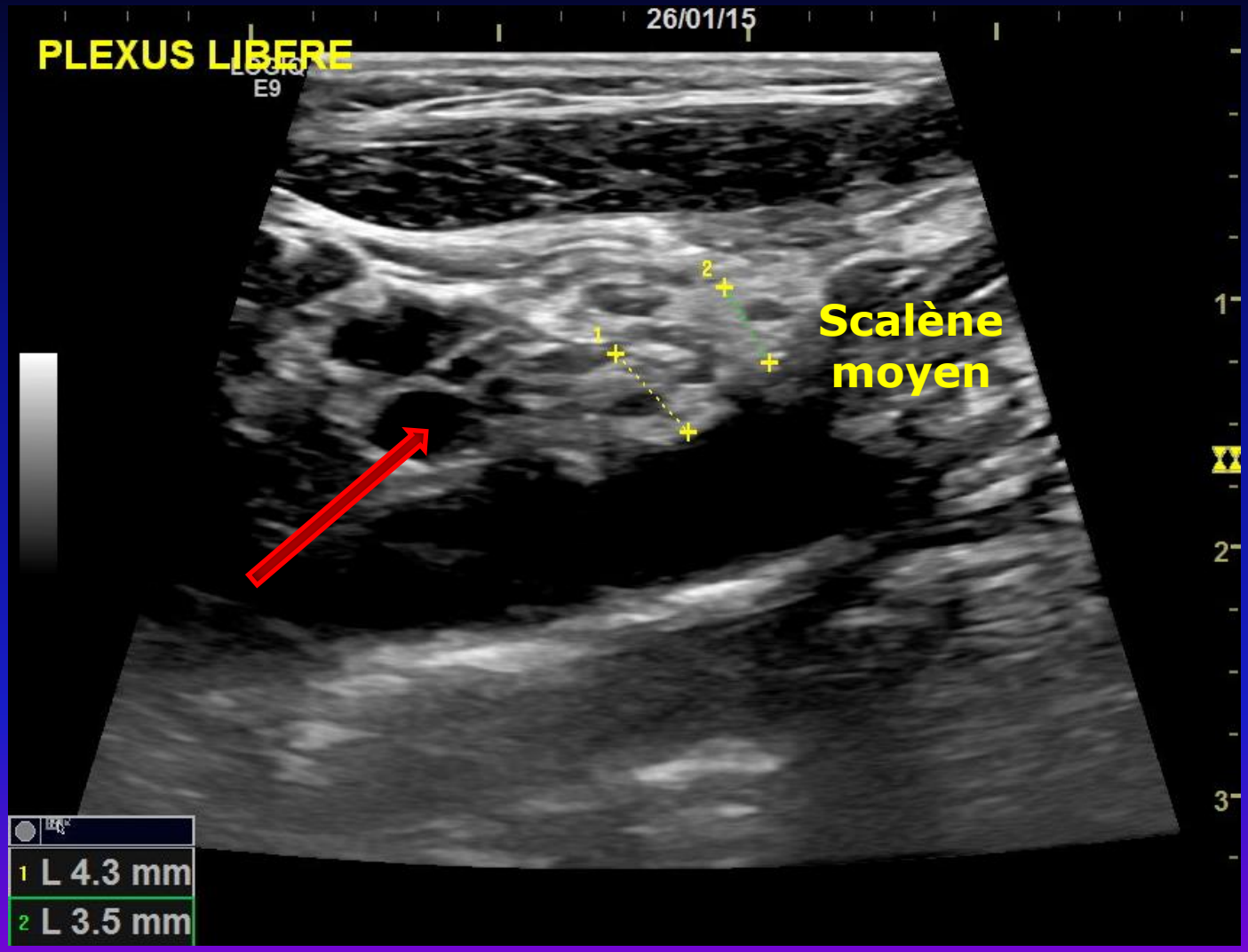

Libération du plexus brachial après plexolyse et scalénectomie antérieure

Nerf médian

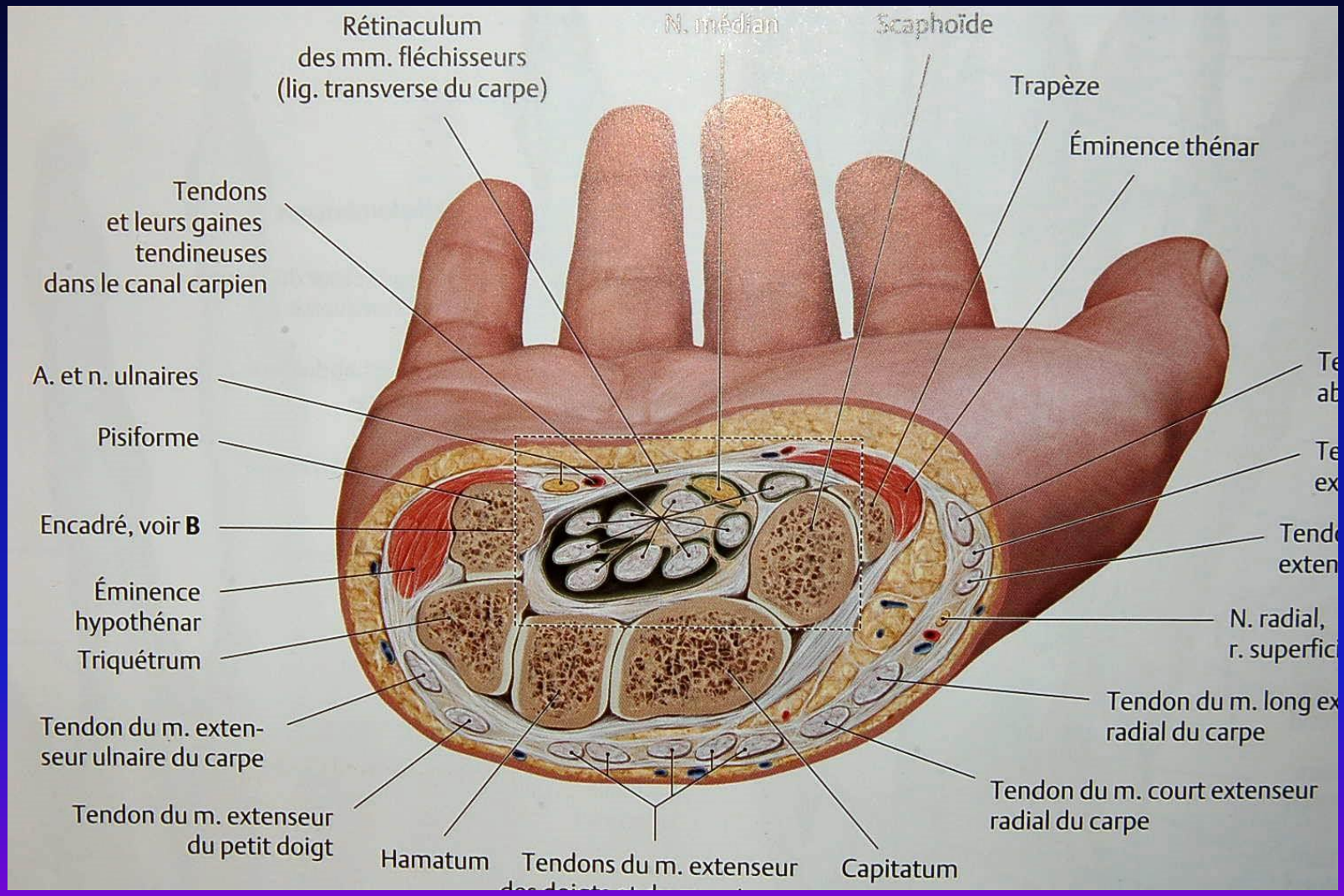
Rétinaculum
des mm. fléchisseurs
(lig. transverse du carpe)
N. médian
Scaphoïde
Trapèze
Éminence thénar
Tendons
et leurs gaines
tendineuses
dans le canal carpien
A. et n. ulnaires
Pisiforme
Encadré, voir B
Éminence
hypothénar
Triquétrum
Tendon du m. exten-
seur ulnaire du carpe
Tendon du m. extenseur
du petit doigt
Hamatum
Tendons du m. extenseur
Capitatum
N. radial,
Tendon du m. long ex
radial du carpe
Tendon du m. court extenseur
radial du carpe

Nerf médian

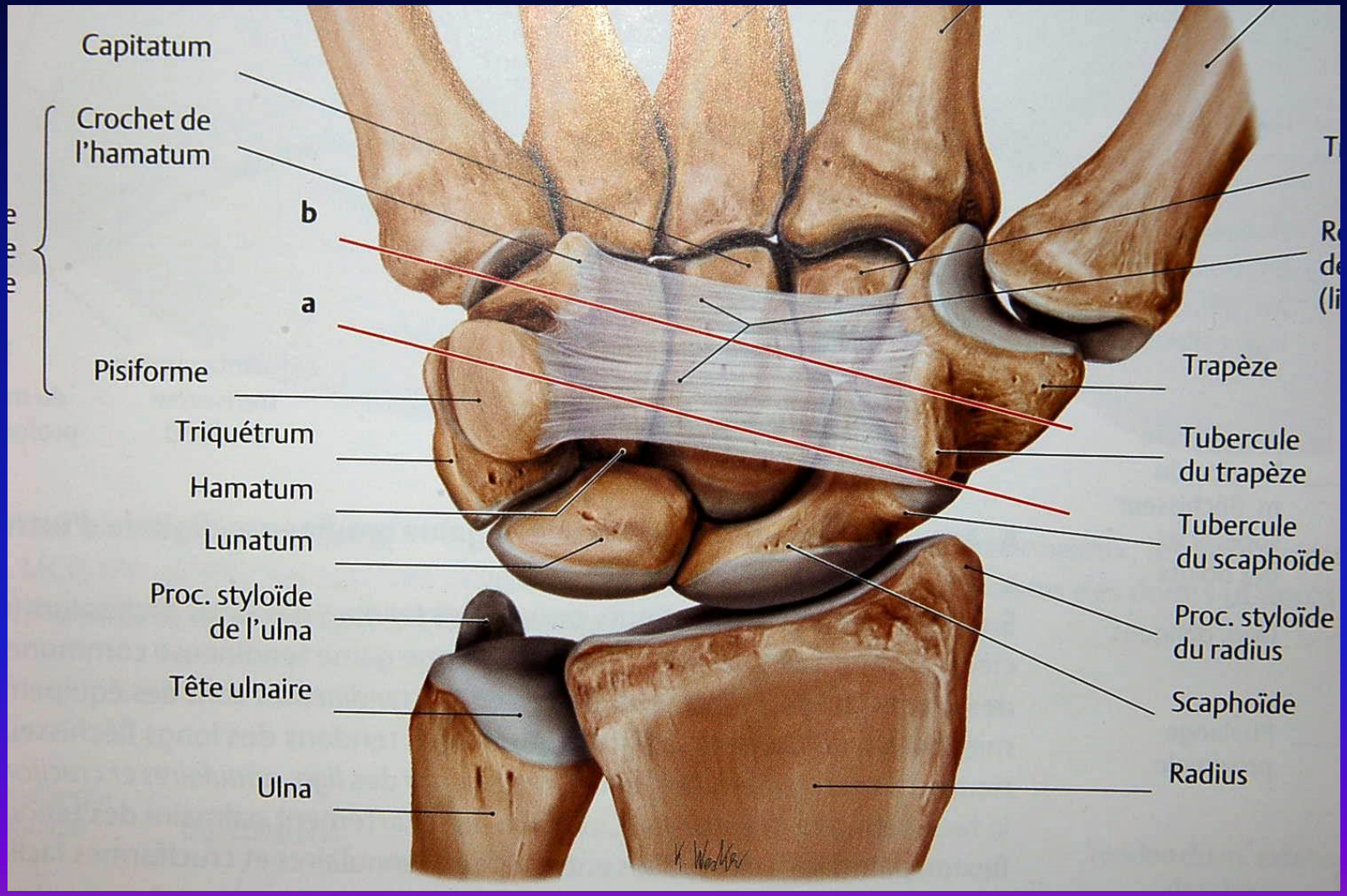
Capitatum
Crochet de l'hamatum
b
a
Pisiforme
Triquétrum
Hamatum
Lunatum
Proc. styloïde de l'ulna
Tête ulnaire
Ulna
Trapèze
Tubercule du trapèze
Tubercule du scaphoïde
Proc. styloïde du radius
Scaphoïde
Radius

Nerf médian

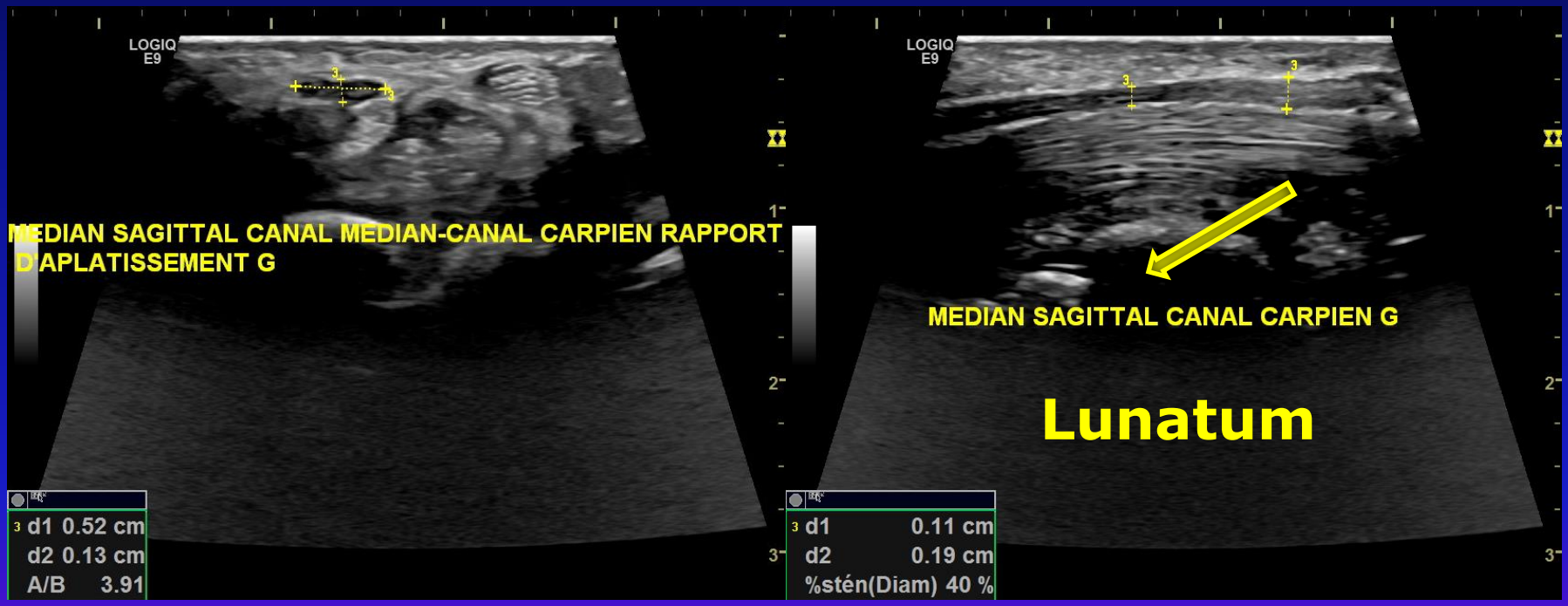
LOGIQ
E9
MEDIAN SAGITTAL CANAL MEDIAN-CANAL CARPIEN RAPPORT
D'APLATISSEMENT G
d1 0.52 cm
d2 0.13 cm
A/B 3.91
LOGIQ
E9
MEDIAN SAGITTAL CANAL CARPIEN G
Lunatum
d1 0.11 cm
d2 0.19 cm
%stén(Diam) 40 %

Nerf médian bifide

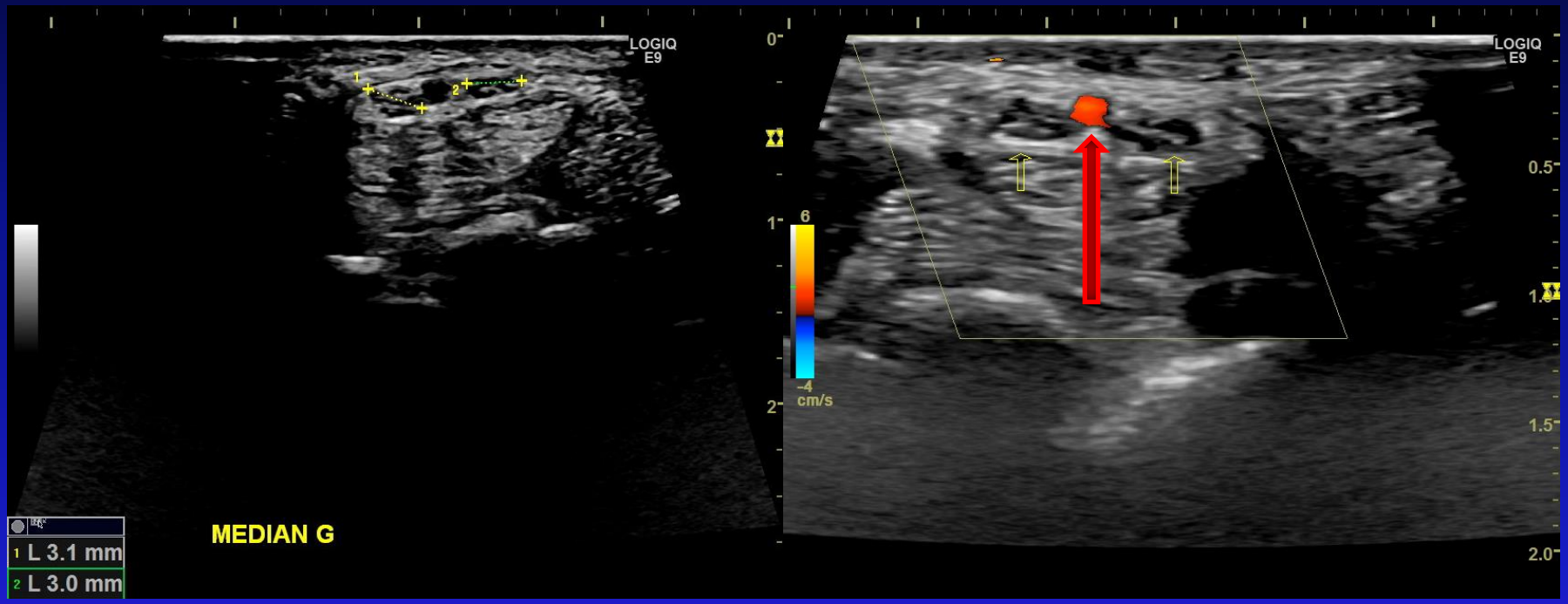

Artère inter-osseuse
3 ème artère du poignet

Diagnostics différentiels : Gouttière bicipitale

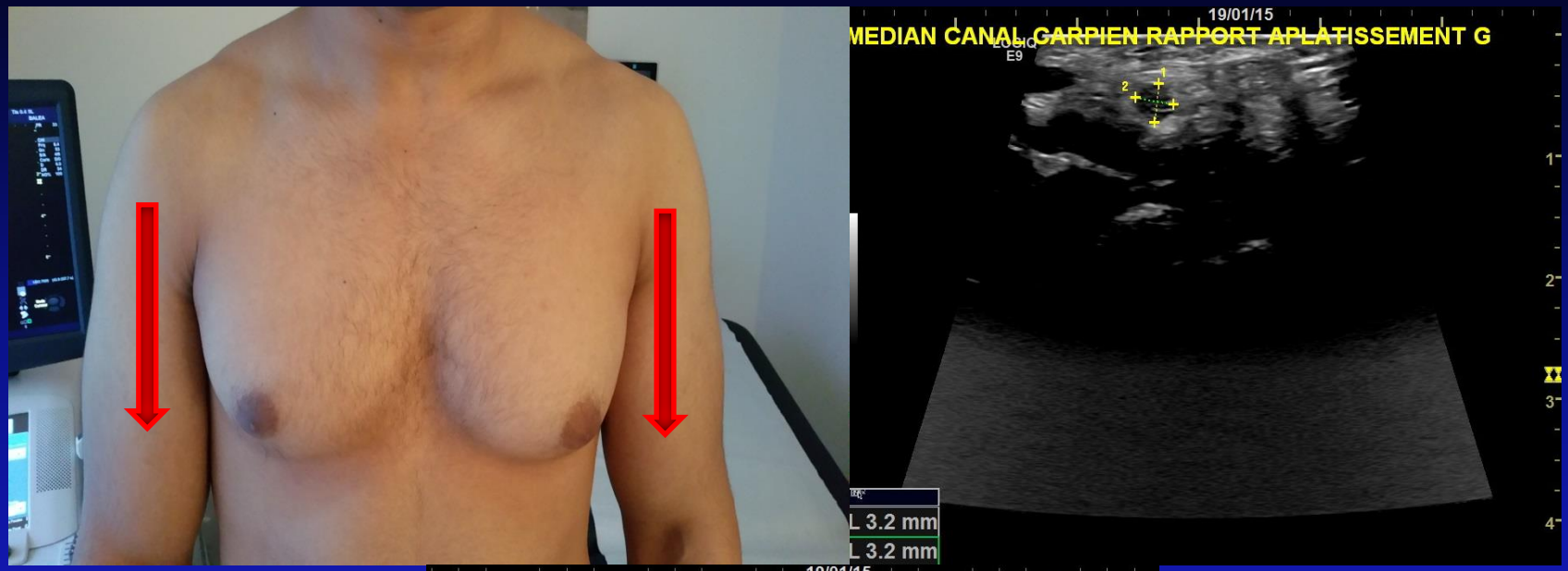

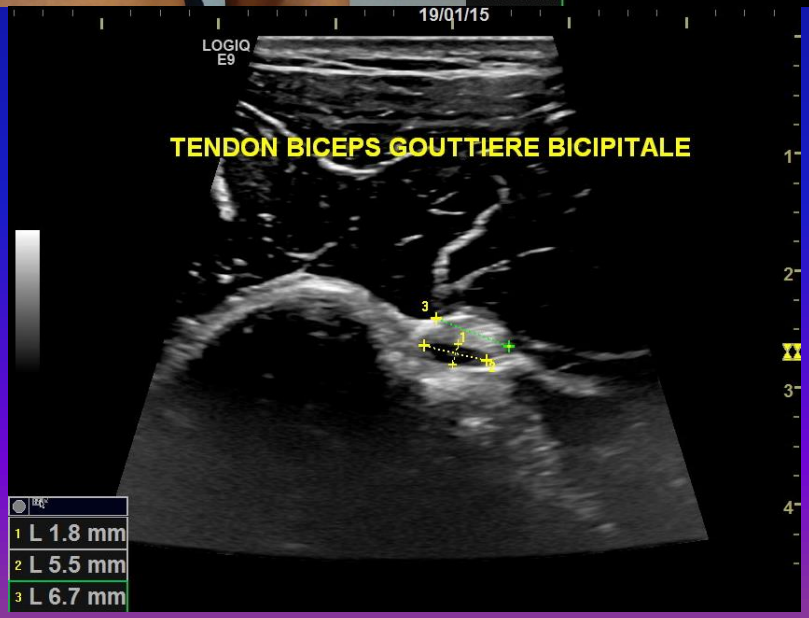

Diagnostics différentiels : Gouttière bicipitale

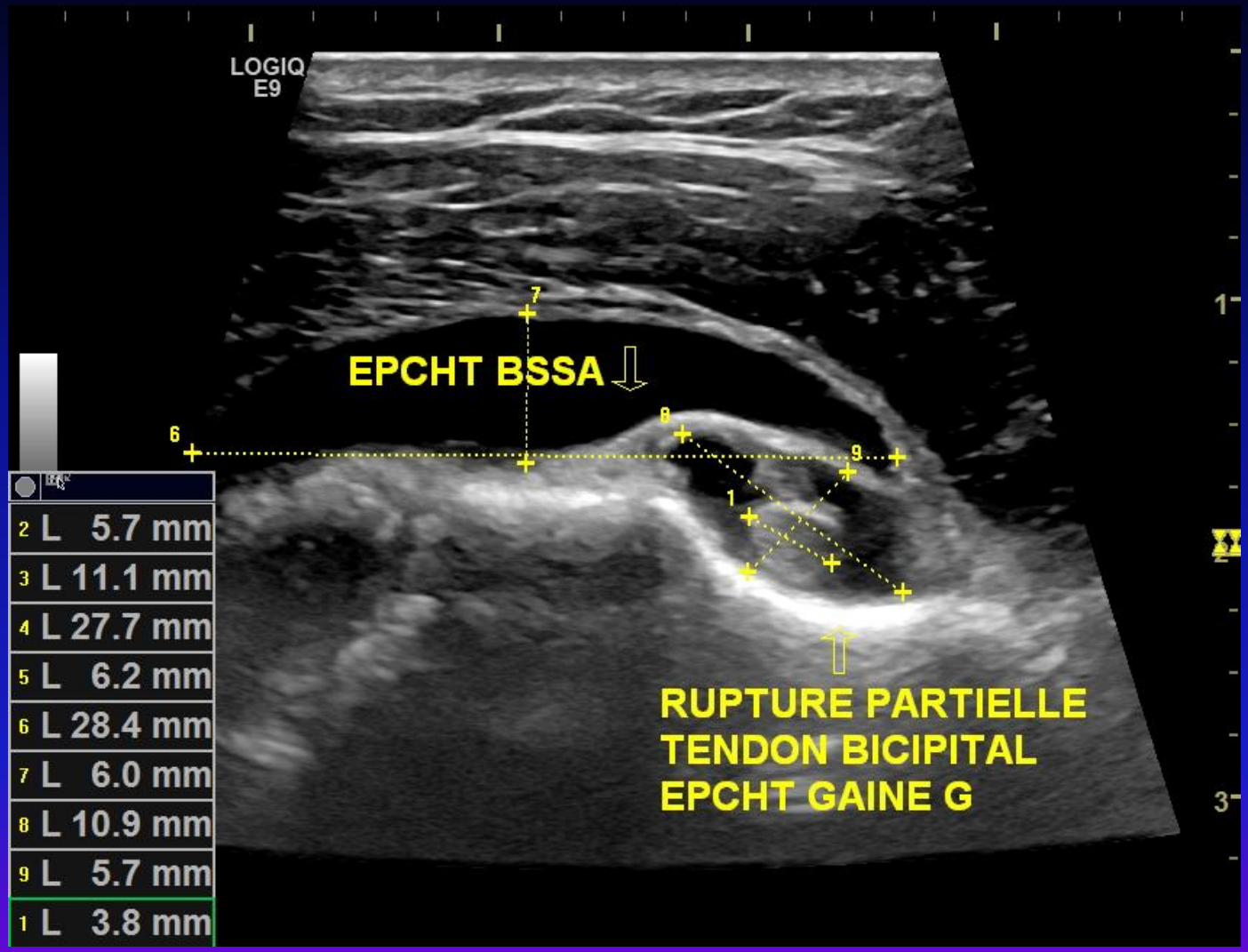

Epanchement liquidien dans la bourse séreuse sous-acromiale et rupture partielle du tendon du long biceps

Nerf médian

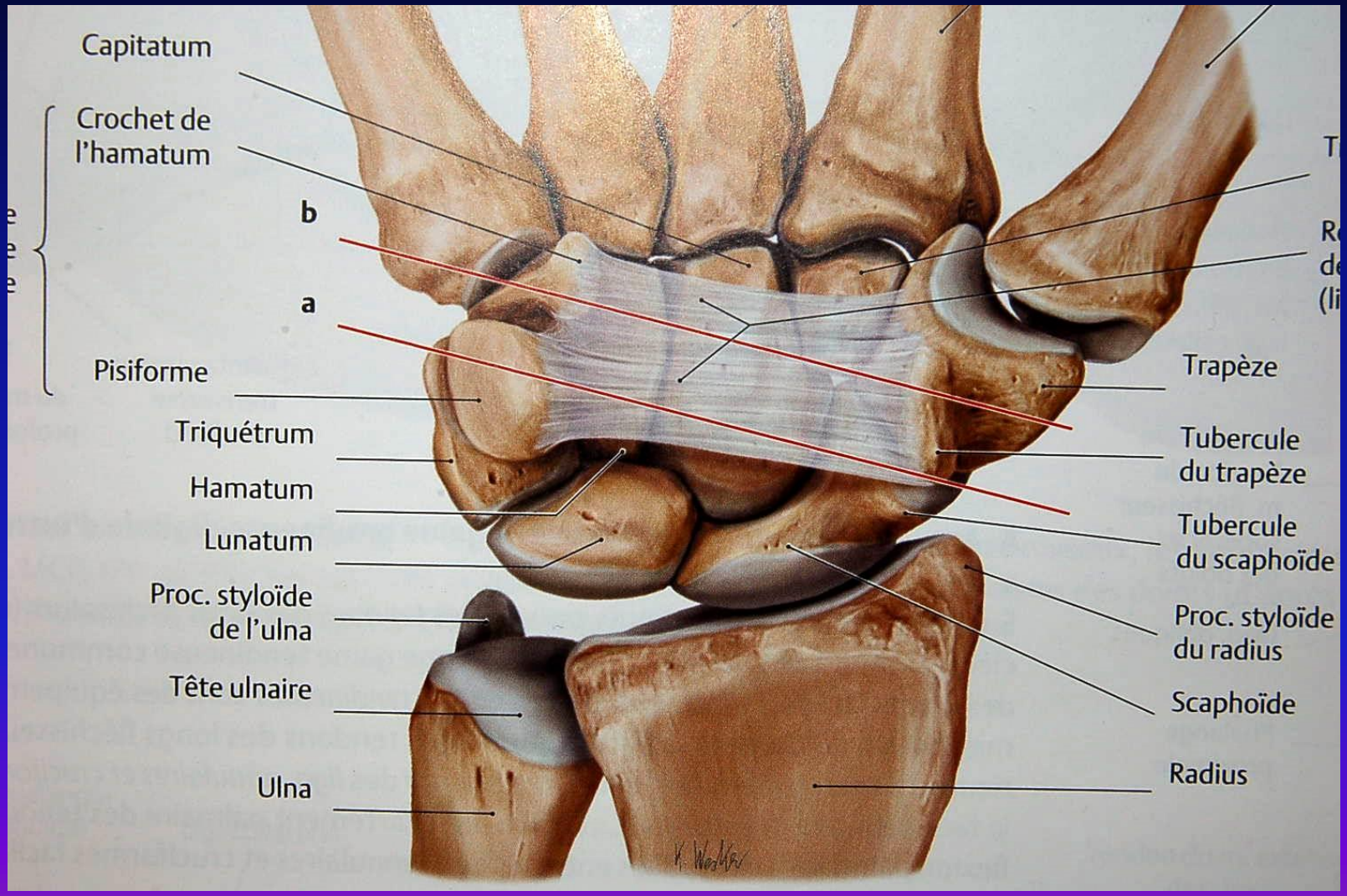
Capitatum
Crochet de l'hamatum
b
a
Pisiforme
Triquétrum
Hamatum
Lunatum
Proc. styloïde de l'ulna
Tête ulnaire
Ulna
Trapèze
Tubercule du trapèze
Tubercule du scaphoïde
Proc. styloïde du radius
Scaphoïde
Radius

3 Syndromes Anatomiques

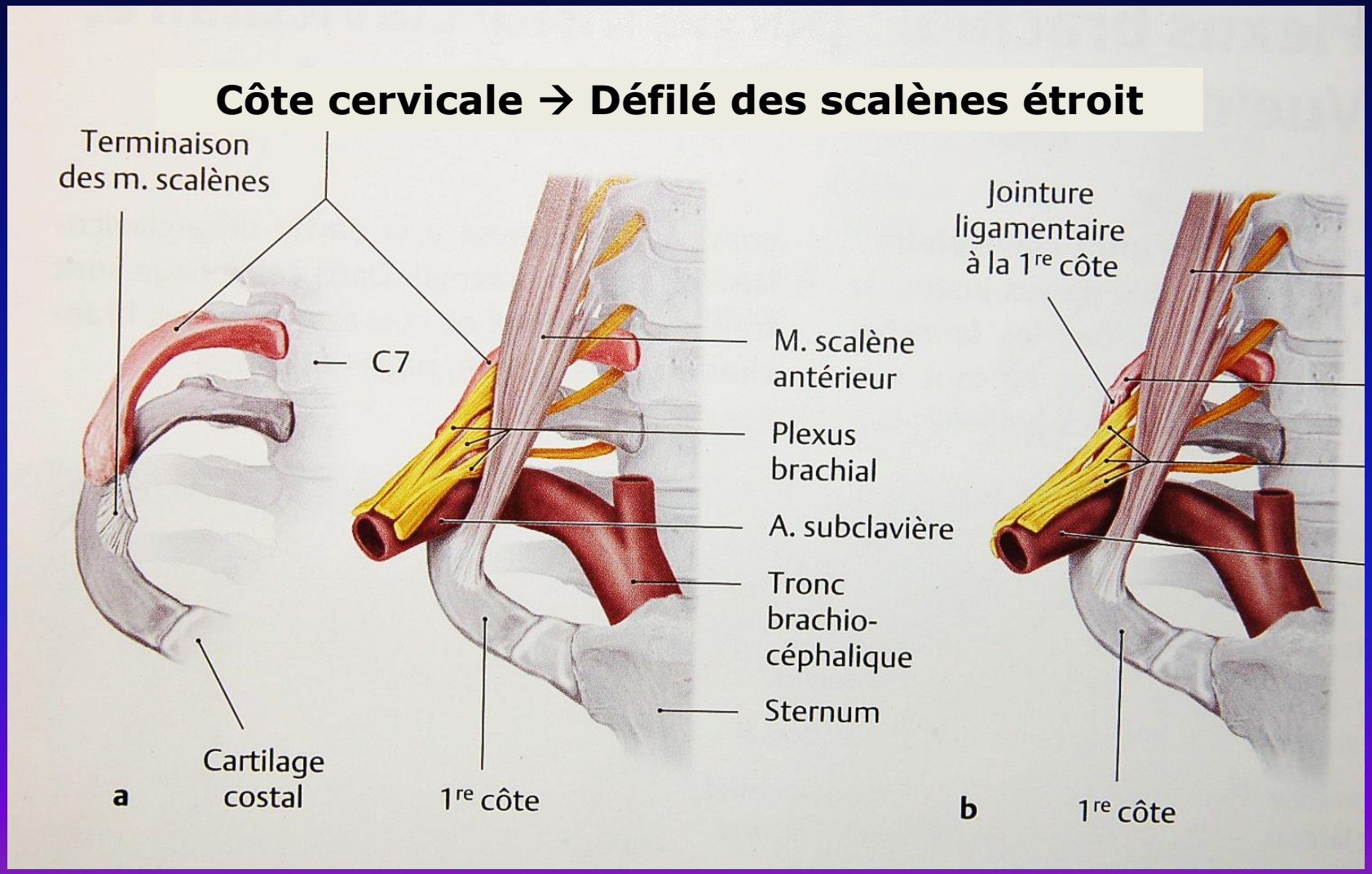

3 Syndromes Anatomiques

Syndrome costo-claviculaire par compression du paquet vasculo-nerveux entre clavicule et C1

Sc Moy Sc Ant

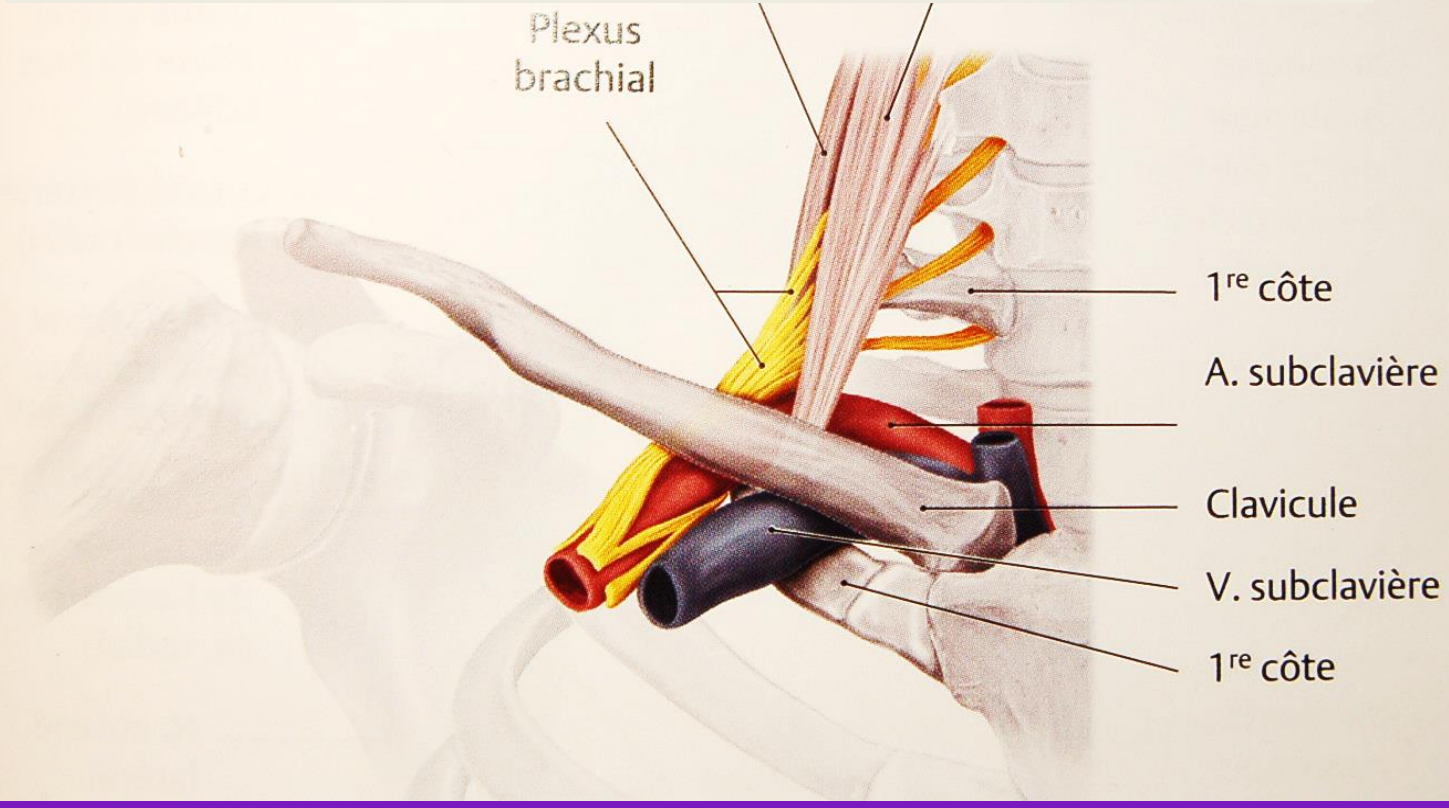

3 Syndromes Anatomiques

Syndrome d'hyperabduction avec compression vasculo-nerveuse sous le muscle petit pectoral ou le processus coracoïde

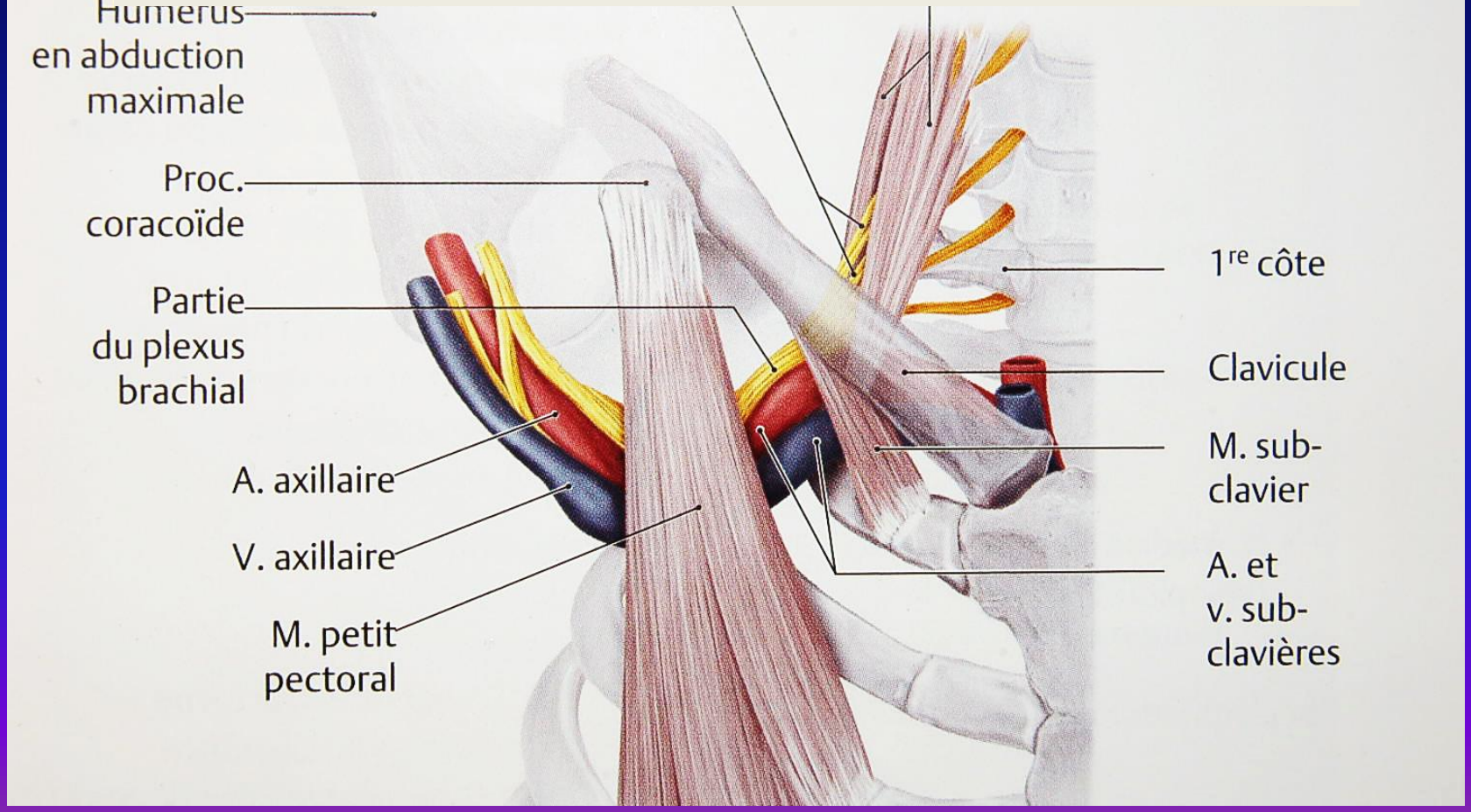

Conclusion

- Process rigoureux → Comparatif (contrôle en fin de kiné)
- Examen clinique (toujours rapporter aux autres examens)
- Diagnostic différentiels souvent intriqués (radiculaire, syndrome du canal carpien) → IRM Cervicale
- Exploration nerveuse (intrications) idem manœuvres vasculaires
- Anatomie ++
- Rx Rachis cervical jusqu'à T1-T2
- EMG ++
- Kiné spécifique, rééducation staturo-pondérale
- Décision chirurgicale éclairée ++

  (absence de déclaration en maladie professionnelle)
- Différentier examen écho-Doppler positionnel (ECQM001) et l'examen artériel du membre sup avec test d'Allen (ECQM002)